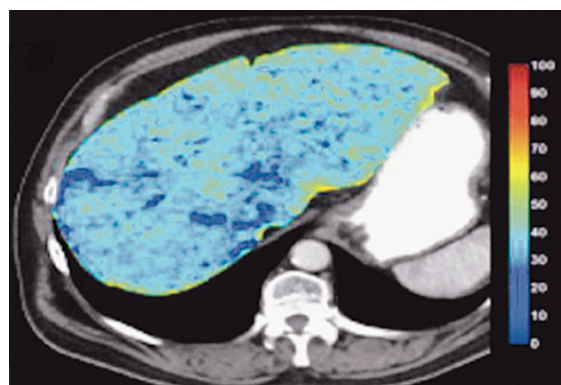
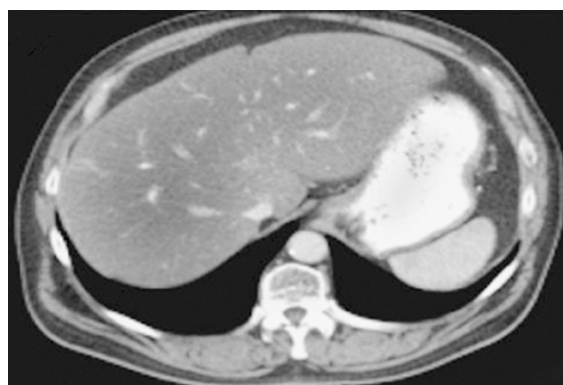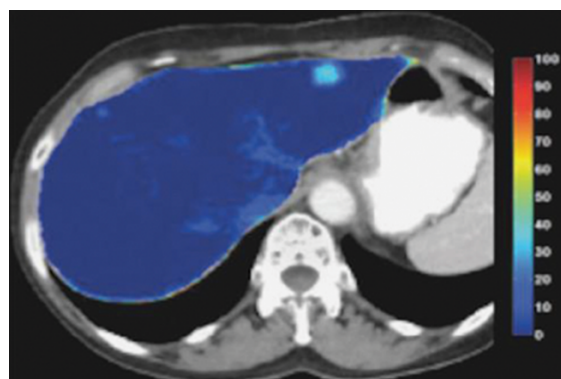
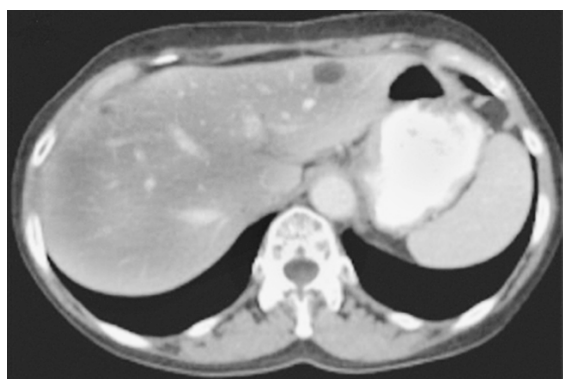
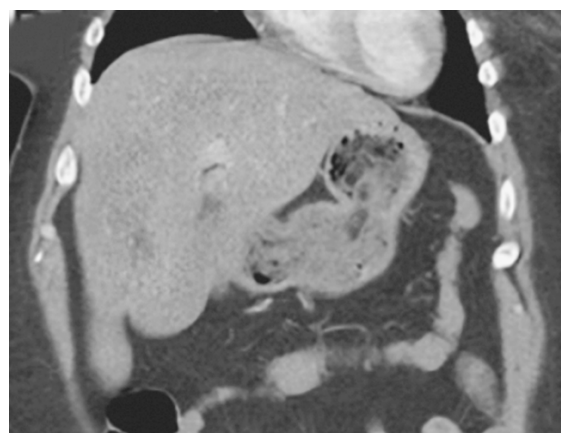
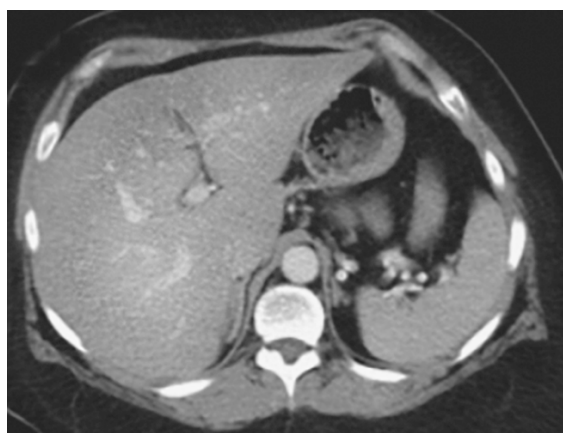


# ВИЗУАЛИЗАЦИЯ В МЕДИЦИНЕ

2022, ТОМ 4, № 3

НАУЧНО-ПРАКТИЧЕСКИЙ ЖУРНАЛ ДЛЯ ВРАЧЕЙ



2022, VOLUME 4, № 3

SCIENTIFIC AND PRACTICAL JOURNAL FOR DOCTORS

# VISUALIZATION IN MEDICINE

# ВИЗУАЛИЗАЦИЯ В МЕДИЦИНЕ

2022, ТОМ 4, № 3

НАУЧНО-ПРАКТИЧЕСКИЙ ЖУРНАЛ ДЛЯ ВРАЧЕЙ

Рецензируемый  
научно-практический журнал  
**ВИЗУАЛИЗАЦИЯ В МЕДИЦИНЕ**  
Visualization in medicine

Основан в 2016 году в Санкт-Петербурге

ISSN 2658-6606  
eISSN 2658-6592

Выпускается 4 раза в год

Учредители:

Федеральное государственное бюджетное образовательное учреждение высшего профессионального образования «Санкт-Петербургский государственный педиатрический медицинский университет» Минздрава России (адрес: Литовская ул., 2, Санкт-Петербург, 194100) Фонд НОИ «Здоровые дети — будущее страны» (адрес: 197371, Санкт-Петербург, ул. Парашютная, д. 31, к. 2, кв. 53).

Журнал зарегистрирован Федеральной службой по надзору в сфере связи, информационных технологий и массовых коммуникаций, свидетельство: ПИ № ФС77-74241 от 02 ноября 2018 г.

Журнал реферируется РЖ ВИНТИ

Проект-макет: Титова Л.А.

Электронная версия —  
<http://elibrary.ru>,  
<http://ojs3.gpmu.org/index.php/visual-med>

Издатель, учредитель:

ФГБОУ ВО СПбГПМУ Минздрава России (адрес: Литовская ул., 2, Санкт-Петербург, 194100) Фонд НОИ «Здоровые дети — будущее страны» (адрес: ул. Парашютная, д. 31, к. 2, кв. 53, Санкт-Петербург, 197371).

Титова Л.А. (выпускающий редактор)

Варламова И.Н. (верстка)

Адрес редакции: Литовская ул., 2, Санкт-Петербург, 194100;  
тел./факс: (812) 295-31-55; e-mail: [lt2007@inbox.ru](mailto:lt2007@inbox.ru)

Статьи просьба направлять по адресу:  
[lt2007@inbox.ru](mailto:lt2007@inbox.ru)

Address for correspondence:

2, Litovskaya St., St. Petersburg, 194100, Russia.  
Tel/Fax: +7 (812) 295-31-55.  
E-mail: [lt2007@inbox.ru](mailto:lt2007@inbox.ru).

Формат 60 × 90/8. Усл.-печ. л. 7,5.

Тираж 100 экз. Распространяется бесплатно.

Оригинал-макет изготовлен

ФГБОУ ВО СПбГПМУ Минздрава России.

Отпечатано ФГБОУ ВО СПбГПМУ

Минздрава России

Литовская ул., 2, Санкт-Петербург, 194100.

Заказ 30. Дата выхода 20.10.2022.

Полное или частичное воспроизведение материалов, содержащихся в настоящем издании, допускается только с письменного разрешения редакции.

Ссылка на журнал «Visualization in medicine / Визуализация в медицине» обязательна.

Редакционная коллегия:

Главный редактор

д.м.н., проф. А.В. Поздняков

Заместители главного редактора:

д.м.н., проф. Синельникова Е.В.

д.м.н., проф. Сперанская А.А.

Ответственный секретарь:

Гребенюк М.М.

Выпускающий редактор:

д.м.н., проф. Синельникова Е.В.

д.м.н., проф. Амосов В.И. (Санкт-Петербург)

д.м.н., проф. Баженов С.С. (Санкт-Петербург)

д.м.н., проф. Бойков И.В. (Санкт-Петербург)

д.м.н., проф. Борсуков А.В. (Смоленск)

д.м.н., проф. Браун М.Ф. (Аризона, США)

д.м.н., проф., академик РАН

Гранов Д.А. (Санкт-Петербург)

д.м.н., проф. Даутов Т.Б. (Астана, Казахстан)

д.м.н., проф. Дмитращенко А.А. (Москва)

д.м.н., проф. Жаринов Г.М. (Санкт-Петербург)

д.м.н., проф. Железняк И.С. (Санкт-Петербург)

д.м.н., проф. Ицкович И.Э. (Санкт-Петербург)

д.м.н., проф. Карлова Н.А. (Санкт-Петербург)

д.м.н., проф. Карлье Пьер (Париж, Франция)

д.м.н., проф. Лишманов Ю.Б. (Томск)

д.м.н., проф. Малаховский В.Н.

(Санкт-Петербург)

д.м.н., проф. Мищенко А.В. (Санкт-Петербург)

д.м.н., проф. Панов В.О. (Москва)

доктор наук Поздняков К.А.

(Лондон, Великобритания)

д.м.н., проф., академик РАН

Пронин И.Н. (Москва)

д.м.н., проф. Рязанов В.В. (Санкт-Петербург)

д.м.н., проф. Савелло А.В. (Санкт-Петербург)

д.м.н., проф. Себедев К.И. (Санкт-Петербург)

д.м.н., проф. Серебрякова С.В.

(Санкт-Петербург)

д.м.н., проф. Синицын В.Е. (Москва)

д.м.н., проф. Сперанская А.А. (Санкт-Петербург)

к.ф-м.н., доцент. Струц А.В. (Аризона, США)

д.м.н., проф. Трофимова Т.Н. (Санкт-Петербург)

д.м.н., проф. Тулунов А.А. (Новосибирск)

д.м.н., проф. Тюрин И.Е. (Москва)

д.м.н., проф. Черемисин В.М. (Санкт-Петербург)

д.м.н., проф. Фокин В.А. (Санкт-Петербург)

Editorial Board:

Head Editor

Prof. A.V. Pozdnyakov, MD, PhD

Head Editor-in-Chief:

Prof. Sinelnikova E.V., MD, PhD

Prof. Speranskaya A.A., MD, PhD

Executive Secretary:

Grebnyuk M.M.

Commissioning Editor:

Prof. Sinelnikova E.V., MD, PhD

Amosov V.I., MD, PhD, Prof. (Saint Petersburg)

Bagenko S.S., MD, PhD, Prof. (Saint Petersburg)

Boikov I.V., MD, PhD, Prof. (Saint Petersburg)

Borsukov A.V., MD, PhD, Prof. (Smolensk)

Brown M.F., MD, PhD, Prof. (Arizona, USA)

Granov D.A., MD, PhD, Prof., academician RAS

(Saint Petersburg)

Dautov T.B., MD, PhD, Prof. (Astana, Kazakhstan)

Dmitrashchenko A.A., MD, PhD, Prof. (Moscow)

Zharinov G.M., MD, PhD, Prof. (Saint Petersburg)

Zheleznyak I.S., MD, PhD, Prof. (Saint Petersburg)

Itskovich I.E., MD, PhD, Prof. (Saint Petersburg)

Karlova N.A., MD, PhD, Prof. (Saint Petersburg)

Carlier P., MD, PhD, Prof. (Paris, France)

Lishmanov Yu.B., MD, PhD, Prof. (Tomsk)

Malakhovskiy V.N., MD, PhD, Prof.

(Saint Petersburg)

Mishchenko A.V., MD, PhD, Prof. (Saint Petersburg)

Panov V.O., MD, PhD, Prof. (Saint Petersburg)

Pozdnyakov K.A., PhD

(London, UK)

MD, PhD, Prof., academician RAS

Pronin I.N. (Moscow)

Ryazanov V.V., MD, PhD, Prof. (Saint Petersburg)

Savello A.V., MD, PhD, Prof. (Saint Petersburg)

Sebelev K.I., MD, PhD, Prof. (Saint Petersburg)

Serebryakova S.V., MD, PhD, Prof.

(Saint Petersburg)

Sinitsyn V.E., MD, PhD, Prof. (Moscow)

Speranskaya A.A., MD, PhD, Prof. (Saint Petersburg)

Struts A.V., Cand. Phys.-Math. Sci. (Arizona, USA)

Trofimova T.N., MD, PhD, Prof. (Saint Petersburg)

Tulupov A.A., MD, PhD, Prof. (Novosibirsk)

Tyurin I.E., MD, PhD, Prof. (Moscow)

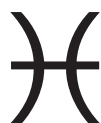Cheremisin V.M., MD, PhD, Prof. (Saint Petersburg)

Fokin V.A., MD, PhD, Prof. (Saint Petersburg)

2022, VOLUME 4, N 3

SCIENTIFIC AND PRACTICAL JOURNAL FOR DOCTORS

# VISUALIZATION IN MEDICINE



## ❖ ОРИГИНАЛЬНЫЕ СТАТЬИ

*Э.Н. Столова, Е.В. Синельникова,  
Н.В. Крашенинникова, Н.Н. Варламова,  
А.В. Синицына*  
Возможности ультразвукового исследования  
в дифференциальной диагностике объемных  
образований почек .....3

*В.М. Пивсаева, Н.А. Щикунова, А.В. Пивсаев*  
Стеатогепатоз: вариативность и визуализация  
при помощи неинвазивных методов, компьютерно-  
томографические особенности проявления  
и дифференциальная диагностика на примере  
клинических случаев ..... 13

## ❖ ОБЗОРЫ

*Е.А. Сотникова, М.П. Коваленко*  
Некоторые аспекты лучевой диагностики  
при выявлении патологии вилочковой железы у детей  
(обзор литературы, клинические наблюдения) .....34

*К.А. Максёноква, А.К. Артамонов, М.А. Канева,  
Е.В. Гайдар, Е.В. Синельникова, М.М. Костик*  
Актуальные вопросы ультразвукового  
исследования суставов при ювенильных  
артритах (обзор литературы) .....41

## ❖ КЛИНИЧЕСКИЙ СЛУЧАЙ

*Е.В. Синельникова, Э.Н. Столова,  
А.В. Синицына, Н.В. Крашенинникова,  
Н.Н. Варламова*  
Клинический случай дифференциальной  
ультразвуковой диагностики образований шеи .....50

## ❖ ИНФОРМАЦИЯ

Правила для авторов .....55

## ❖ ORIGINAL PAPERS

*E.N. Stolova, E.V. Sinelnikova,  
N.V. Krasheninnikova, N.N. Varlamova,  
A.V. Sinitsyna*  
Possibilities of ultrasound  
in differential diagnosis  
of renal mass .....3

*V.M. Pivsaeva, N.A. Schikunova, A.V. Pivsaev*  
Steatohepatosis: variability and visualization  
by using non-invasive methods,  
computed tomography imaging features  
of it and differential diagnosis,  
clinical cases ..... 13

## ❖ REVIEWS

*E.A. Sotnikova, M.P. Kovalenko*  
Some aspects of radiodiagnosis  
in the detection of thymus pathology  
in children (literature review, clinical observations).....34

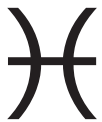*K.A. Maksenkova, A.K. Artamonov, M.A. Kaneva,  
E.V. Gaidar, E.V. Sinelnikova, M.M. Kostik*  
Topical issues of joints ultrasound  
in juvenile arthritis  
(literature review).....41

## ❖ CLINICAL CASE

*E.V. Sinelnikova, E.N. Stolova,  
A.V. Sinitsyna, N.V. Krasheninnikova,  
N.N. Varlamova*  
Clinical case of differential ultrasound  
diagnosis of neck masses .....50

## ❖ INFORMATION

Rules for authors .....55



УДК 616.61-006.8-079.4-003.4-006.694+616-08-007

## ВОЗМОЖНОСТИ УЛЬТРАЗВУКОВОГО ИССЛЕДОВАНИЯ В ДИФФЕРЕНЦИАЛЬНОЙ ДИАГНОСТИКЕ ОБЪЕМНЫХ ОБРАЗОВАНИЙ ПОЧЕК

© Эмилия Наумовна Столова, Елена Владимировна Синельникова, Наталья Владимировна Крашенинникова, Наталья Николаевна Варламова, Анастасия Вячеславовна Синицына

Санкт-Петербургский государственный педиатрический медицинский университет. 194100, Российская Федерация, г. Санкт-Петербург, ул. Литовская, д. 2

**Контактная информация:** Эмилия Наумовна Столова — к.м.н., доцент кафедры лучевой диагностики и биомедицинской визуализации ФП и ДПО. E-mail: emilinast@mail.ru

Поступила: 26.07.2022

Одобрена: 22.08.2022

Принята к печати: 06.10.2022

**Резюме.** Современные возможности метода ультразвукового исследования позволяют проводить дифференциальную диагностику объемных образований почек у взрослых и детей благодаря повышению разрешающей способности ультразвукового изображения, методик цветового и энергетического доплеровского сканирования, доплерографии, эластографии сдвиговой волны.

**Ключевые слова:** ультразвуковое исследование; киста почки; опухоль почки; объемные образования почек.

## POSSIBILITIES OF ULTRASOUND IN DIFFERENTIAL DIAGNOSIS OF RENAL MASS

© Emilia N. Stolova, Elena V. Sinelnikova, Natalya V. Krasheninnikova, Natalya N. Varlamova, Anastasia V. Sinitsyna

Saint Petersburg State Pediatric Medical University. Lithuania 2, Saint Petersburg, Russian Federation, 194100

**Contact information:** Emiliya N. Stolova — Candidate of Medical Sciences, Associate Professor of the Department of Radiation Diagnostics and Biomedical Imaging of Faculty of Postgraduate and Additional Professional Education (FP and APE). E-mail: emilinast@mail.ru

Received: 26.07.2022

Revised: 22.08.2022

Accepted: 06.10.2022

**Summary.** Recent advances in renal ultrasound allow differential diagnosis of renal mass in adults and children by improving the resolution of ultrasound images, color and power Doppler, Dopplerography and shear wave elastography.

**Key words:** renal ultrasound; kidney cyst; kidney tumor; renal mass.

В норме почки визуализируются в поясничной области забрюшинно по обе стороны от позвоночного столба. Ультразвуковое исследование позволяет с высокой точностью оценить размеры почек, рассчитать их объем, дифференцировать структуры почек, оценить васкуляризацию. Форма эхографического среза нормальной почки во всех проекциях бобовидная или овальная. Контур почки обычно ровный, а при наличии сохранившейся фетальной дольчатости почки — волнистый (это вариант нормального строения почки). Строение почки — на

разрезе определяются паренхима, состоящая из поверхностного коркового слоя толщиной 0,4–0,7 см и глубокого мозгового слоя толщиной 0,8–1,2 см, представленного участками, имеющими форму пирамид, и почечный синус, содержащий различные структуры [1].

В ряде случаев в почке можно визуализировать нормальные структуры, которые целесообразно дифференцировать от патологических, так называемые псевдоопухоли, к которым относятся гипертрофированная колонка Бертини, «верблюжий горб»

левой почки (или «горбатая» почка, селезеночный горб), эмбриональная дольчатость почек (рис. 1, 2).

С целью верификации псевдоопухолей проводят МРТ или КТ с внутривенным контрастированием.

Новообразования почек традиционно подразделяют на кистозные и солидные, каждая из которых, в свою очередь, могут быть доброкачественными и злокачественными [2].

**Кистозные образования почек** чрезвычайно разнообразны по локализации, распространенности патологического процесса, течению и прогнозу. В рутинной практике специалиста ультразвуковой диагностики выявление кистозных образований обычно не представляет сложностей, т.к. жидкостные образования хорошо контрастируются на фоне

почечной паренхимы, они анэхогенные и имеют четкие контуры. В настоящее время возможности ультразвуковых сканеров позволяют уверенно диагностировать кисты диаметром от 2 мм.

Классификация Bosniak (текущая и обновленная 2019 г.) помогает выработать алгоритм ведения пациентов с кистозными образованиями почек (табл. 1).

При обнаружении кист I и II категории динамический контроль за пациентом не требуется. Категория II<sub>f</sub> подразумевает обследование через 6 месяцев, 1 год и далее 1 раз в год в течение 5 лет. Кисты III и IV категории чаще всего являются злокачественными, лечение осуществляется специалистами различных профилей [10] (рис. 3–6).

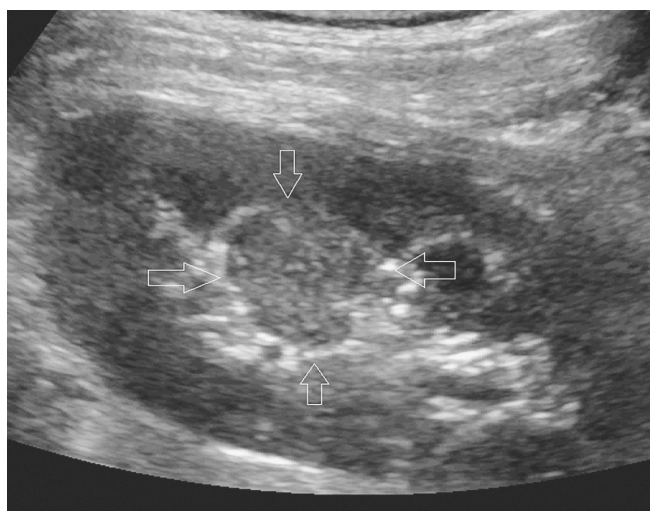

Рис. 1. УЗ-изображение колонки Бертини. Участок паренхимы, имитирующий солидное образование, ограничен стрелками

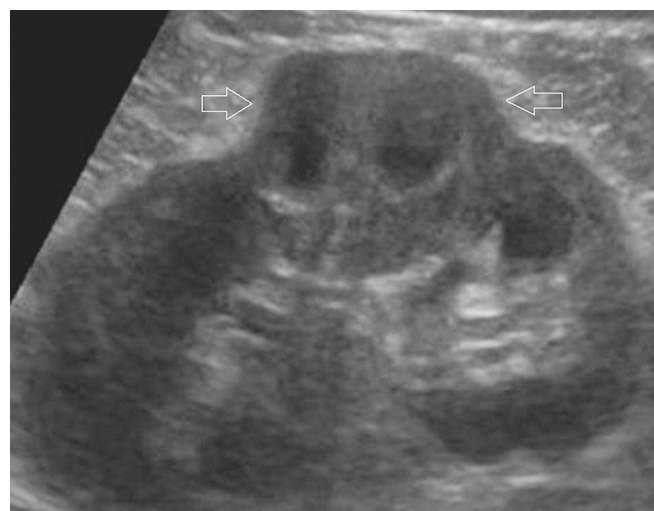

Рис. 2. Локальное утолщение паренхимы почки по типу «верблюжий горб». Стрелками обозначен участок дисплазии

Таблица 1

#### Классификация Bosniak

Категория кисты по Bosniak	Характерные признаки
I	<ul style="list-style-type: none"> <li>• Тонкая (<math>\leq 2</math> мм) стенка.</li> <li>• Жидкостное содержимое.</li> <li>• Отсутствие перегородок, кальцификации, солидного компонента.</li> <li>• Стенка может накапливать контрастное вещество</li> </ul>
II	<ul style="list-style-type: none"> <li>• Размеры кисты менее 3 см.</li> <li>• Кисты с единичными (<math>\leq 3</math>) тонкими (<math>\leq 2</math> мм) перегородками.</li> <li>• Септа и стенки могут накапливать контрастное вещество и содержать обызвествления любых типов</li> </ul>
II <sub>f</sub>	<ul style="list-style-type: none"> <li>• Кистозные образования с ровной минимально утолщенной (3 мм) накапливающей КВ стенкой, ИЛИ</li> <li>• с ровной минимально утолщенной (3 мм) накапливающей КВ одной и более септой, ИЛИ</li> <li>• с множественными (<math>\geq 4</math>) тонкими (<math>\leq 2</math> мм) перегородками, накапливающими контрастное вещество.</li> <li>• Размер образования более 3 см</li> </ul>
III	<ul style="list-style-type: none"> <li>• Одна накапливающая КВ септа или более толщиной <math>\geq 4</math> мм ИЛИ</li> <li>• неравномерное утолщение (<math>\leq 3</math> мм с тупым углом протрузии) стенки или перегородки</li> </ul>
IV	Один узел или более с накоплением КВ толщиной $\geq 4$ мм с тупым углом протрузии или любого размера с острым углом протрузии

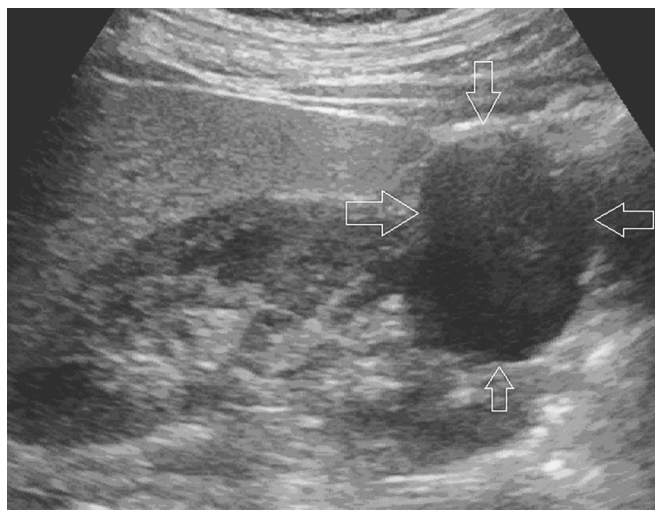

Рис. 3. Киста почки. Категория I по Bosniak, ограничена стрелками

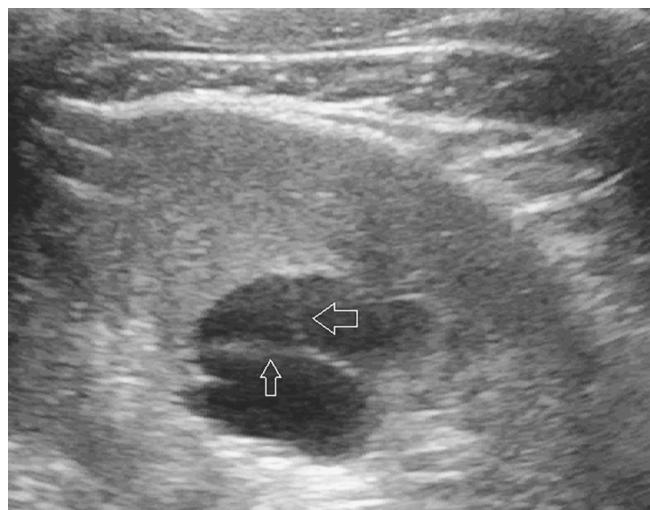

Рис. 4. Киста почки. Категория II по Bosniak. Стрелками указаны тонкие перегородки в полости кисты

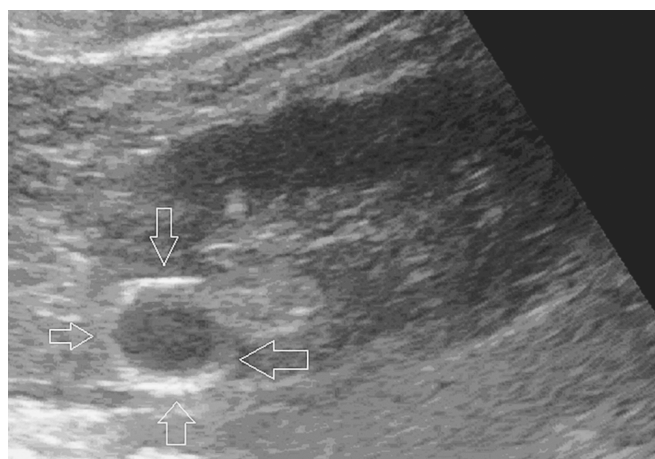


Рис. 5. Образование почки, киста с кальцинированными стенками. Категория II по Bosniak, ограничена стрелками

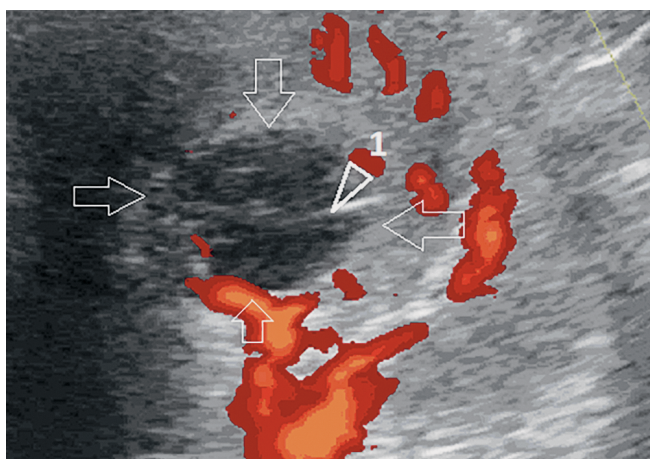


Рис. 6. Паренхиматозная киста почки в режиме цветового доплеровского картирования. Категория II по Bosniak. Аваскулярное образование с тонкой перегородкой в полости (1), киста ограничена стрелками

**Кистозная нефрома** является редкой опухолью почек у пациентов детского возраста и входит в спектр новообразований в рамках наследственного DICER1-синдрома. Синдром DICER1 — это генетическое заболевание, связанное с повышенным риском развития опухолей в легких, почках, яичниках, щитовидной железе. Кистозная нефрома встречается у детей в возрасте около года. Характеризуется жалобами на увеличение окружности живота и пальпируемое образование брюшной полости. Может сопровождаться артериальной гипертензией. По данным компьютерной томографии с внутривенным контрастированием кистозная нефрома описывалась как мультикистозное образование с тонкими перегородками, накапливающими контраст, его объем варьировал от 59,7 до 1293,1 см<sup>3</sup>

(медиана 626,3 см<sup>3</sup>). Оперативное лечение проводится в объеме нефрэктомии или резекции пораженной почки с удалением опухоли [11] (рис. 7).

В 2016 г. ВОЗ приняла новую классификацию опухолей почек, в основе которой лежит эмбриологический источник опухоли [3]. Почка образуется из трех источников: нефрогенной ткани/бласты (образует строму и дифференцируется в почечные канальцы путем мезенхимально-эпителиального перехода), мезонефрального протока (дает начало мочеточнику, почечной лоханке, почечным чашечкам, сосочковым каналам и собирательным трубкам) и мезенхимы (формируется сосудистая система) [4]. Данная классификация не противоречит традиционному подразделению новообразований.

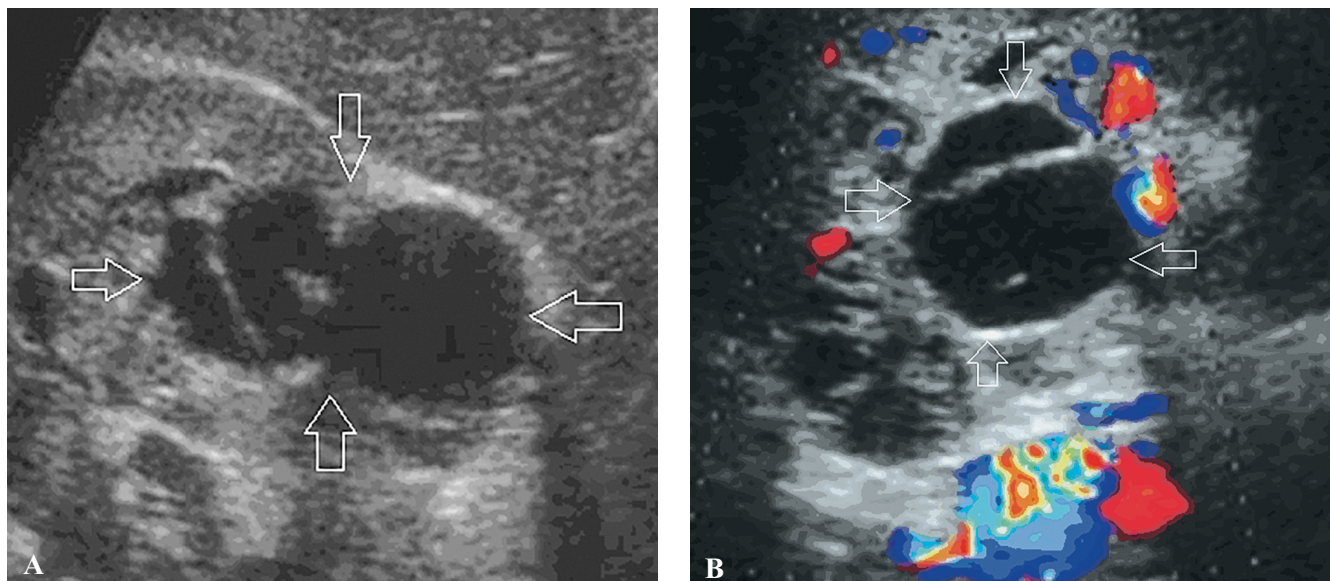


Рис. 7. Многокамерная кистозная нефрома в В-режиме и режиме цветового доплеровского картирования (ЦДК): А — В-режим, в структуре паренхимы лоцируется многокамерное кистозное образование, ограничено стрелками; В — режим ЦДК, образование ограничено стрелками

## ОСНОВНЫЕ ГРУППЫ ОПУХОЛЕЙ ПОЧКИ

### *Почечно-клеточные опухоли*

- Светлоклеточный почечно-клеточный рак.
- Мультилокулярная кистозная опухоль почки низкой степени злокачественности.
- Папиллярный почечно-клеточный рак.
- Почечно-клеточный рак, ассоциированный с наследственным лейомиоматозом.
- Хромобланный почечно-клеточный рак.
- Рак из собирательных трубочек Беллини.
- Медуллярный рак почки.
- Почечно-клеточные раки с МiТ-транслокацией.
- Сукцинатдегидрогеназа-дефицитный почечно-клеточный рак.
- Муцинозный тубулярный и веретенноклеточный рак.
- Тубулокистозный почечно-клеточный рак.
- Почечно-клеточный рак, ассоциированный с кистозной болезнью почек.
- Светлоклеточно-папиллярный почечно-клеточный рак.
- Неклассифицируемый почечно-клеточный рак.
- Папиллярная аденома.
- Онкоцитомы.

### *Метанефральные опухоли*

- Метанефральная аденома.
- Метанефральная аденофиброма.
- Метанефральная стромальная опухоль.

### *Нефробластические и кистозные опухоли, встречающиеся преимущественно у детей*

- Нефрогенные эмбриональные остатки.
- Нефробластома.

- Кистозная частично дифференцированная нефробластома.
- Кистозная нефрома детского возраста.

### *Мезенхимальные опухоли*

#### *Мезенхимальные опухоли, встречающиеся преимущественно у детей*

- Светлоклеточная саркома.
- Рабдоидная опухоль.
- Врожденная мезобластическая нефрома.
- Оссифицирующая опухоль почки у детей.

#### *Мезенхимальные опухоли, встречающиеся преимущественно у взрослых*

- Лейомиосаркома.
- Ангиосаркома.
- Рабдомиосаркома.
- Остеосаркома.
- Синовиальная саркома.
- Саркома Юинга.
- Ангиомиолипома.
- Эпителиоидная ангиомиолипома.
- Лейомиома.
- Гемангиома.
- Лимфангиома.
- Гемангиобластома.
- Юкстагломерулярно-клеточная опухоль.
- Опухоль из интерстициальных клеток мозгового вещества.
- Шваннома.
- Солитарная фиброзная опухоль.

#### *Группа смешанных эпителиальных и стромальных опухолей*

- Кистозная нефрома.

- Смешанная эпителиальная стромальная опухоль.
- **Нейроэндокринные опухоли**
- Высокодифференцированная нейроэндокринная опухоль.
- Крупноклеточный нейроэндокринный рак.
- Мелкоклеточный нейроэндокринный рак.
- Парагангиома.

#### Прочие опухоли

- Опухоли гемопоэтической ткани.
- Герминогенные опухоли.
- Метастатические опухоли.

Большинство солидных образований почек сложно дифференцируются при ультразвуковом исследовании от окружающей почечной паренхимы, т.к. обладают эхоплотностью и структурой идентичной почечной ткани. Именно поэтому на ранних стадиях развития новообразования, когда размеры не превышают 1 см, они могут быть не идентифицированы.

Однако существуют образования с высокой эхоплотностью, которые убедительно могут выявляться методом ультразвуковой диагностики при размерах от 5 мм, такие как ангиомиолипома.

**Ангиомиолипома (АМЛ)** — доброкачественная опухоль почки. Частота встречаемости АМЛ составляет от 12 до 30 случаев на 100 тыс. населения, у женщин АМЛ встречается в 2–3 раза чаще, чем у мужчин.

Выделяют два клинических варианта заболевания — 80% случаев являются спорадическими, тогда как 20% связаны с туберозным склерозом или лимфангиолейомиоматозом. Двусторонние ангиомиолипому визуализируются при туберозном склерозе (до 90% пациентов), спорадические варианты ангиомиолипому обычно обнаруживают с одной стороны. Гистологически состоит из элементов зрелой жировой ткани, дисморфных кровеносных сосудов и компонентов гладкой мускулатуры. Клас-

сическая ангиомиолипома содержит значительное количество жира, и по этой причине заметно гиперэхогенна при ультразвуковом исследовании. Наличие жировой ткани должно быть подтверждено с помощью КТ или МРТ, так как почечно-клеточный рак также может иметь повышенную эхогенность.

При одиночной опухоли диаметром менее 4 см показаны УЗИ или КТ 1 раз в год, при более крупных опухолях с бессимптомным течением или легкими клиническими проявлениями — УЗИ 1 раз в 6 месяцев. При опухолях диаметром более 4 см и умеренных или выраженных клинических проявлениях (кровотечение или боль) рекомендуется органосохраняющая операция или эмболизация. Размер образования коррелирует с количеством кровеносных сосудов, в больших образованиях визуализируются аневризматически расширенные сосуды, которые могут быть причиной кровоизлияния [9] (рис. 8–12).

Обычно АМЛ при ультразвуковом исследовании описывается как образование округлой формы, с ровными четкими контурами, достаточно однородной структурой, по высокой эхогенности сопоставимое с почечным синусом, аваскулярное в режиме цветового доплеровского картирования.

**Онкоцитома** является вторым по распространенности доброкачественным новообразованием почек после ангиомиолипому и составляет 3–7% всех опухолей почек.

Онкоцитомы состоят из крупных эпителиальных клеток с эозинофильной зернистостью в цитоплазме и встречаются не только в почке, но и в надпочечнике, щитовидной, слюнных и паращитовидных железах. Мужчины болеют в 2 раза чаще, чем женщины. Клиническое течение различно.

Онкоцитома, как правило, имеет четко очерченную капсулу, редко прорастает почечную капсулу, чашечно-лоханочную систему и околопочечную

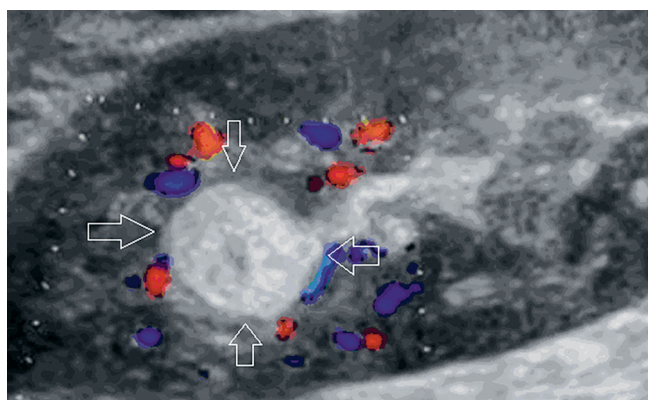


Рис. 8. Ангиомиолипома паренхимы почки в режиме цветового доплеровского картирования, ограничена стрелками

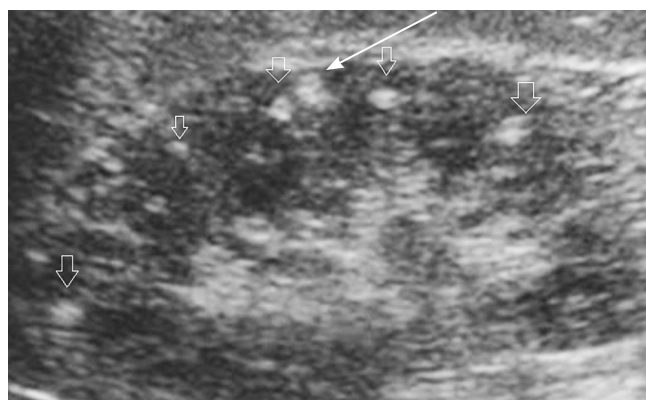
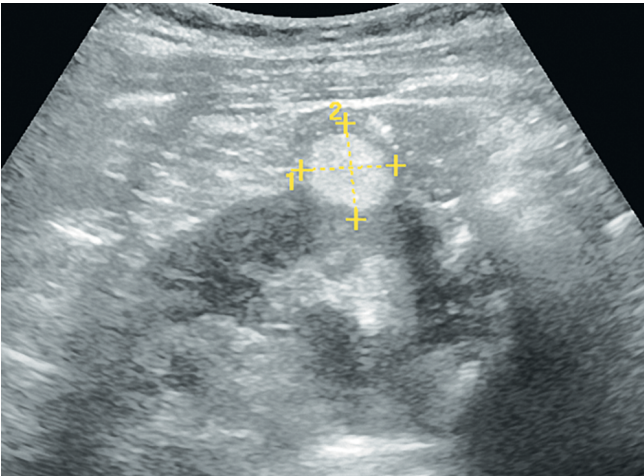
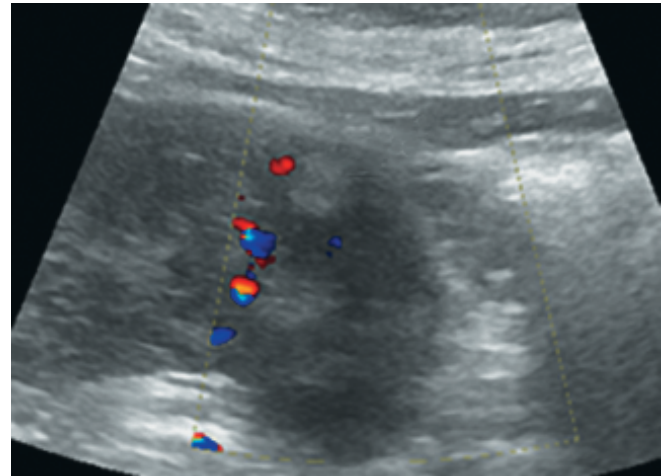


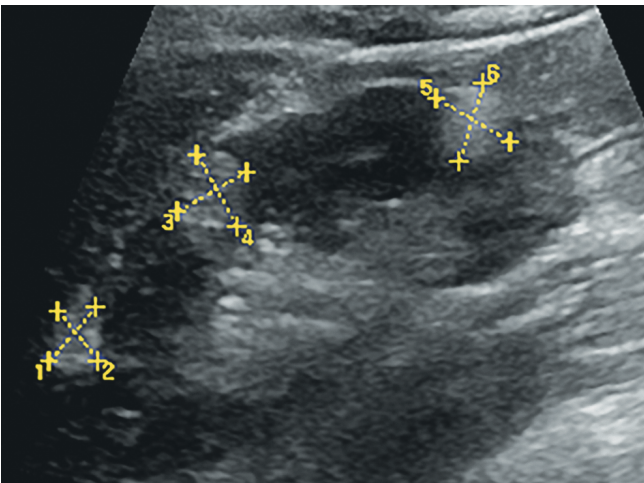
Рис. 9. Мелкие ангиолипому паренхимы почек при туберозном склерозе, указаны стрелками



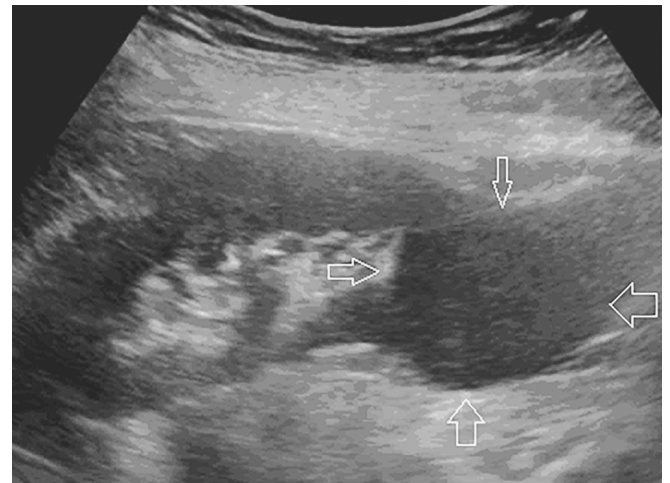
**Рис. 10.** Ангиомиолинома, деформирующая контур почки. Визуализируется гиперэхогенное аваскулярное образование с четкими ровными контурами, ограничена крестиками



**Рис. 11.** Режим цветового доплеровского картирования, отсутствие сигналов в ангиомиолиоме (стрелка)



**Рис. 12.** Множественные ангиолипомы почки (обозначены курсорами)



**Рис. 13.** Онкоцитома почки, ограничена стрелками

клетчатку. Онкоцитома в большинстве случаев бывает одиночной и односторонней.

Онкоцитому первично выявляют, как правило, при случайном исследовании, т.к. характерных клинических проявлений при этой опухоли нет. КТ, УЗИ, экскреторная урография и МРТ тоже не позволяют достоверно поставить диагноз онкоцитомы. Такие ангиографические признаки, как симптом колеса со спицами (отражает ход артериол в опухоли), наличие прозрачного ободка, соответствующего капсуле, и однородное контрастирование в нефрографической фазе, наблюдаются при онкоцитоме не всегда и бывают при раке почки.

В высокодифференцированной онкоцитоме могут обнаруживаться фокусы рака. Кроме того, онкоцитома может сопутствовать раку ипси- или

контралатеральной почки. Риск онкоцитомы почки повышен при ангиомиолипеме, туберозном склерозе, миеломной болезни, раке легкого и карциномах. До недавнего времени считалось, что высокодифференцированная онкоцитома всегда является доброкачественной опухолью. Однако это мнение оказалось ошибочным, т.к. описано несколько случаев агрессивного течения этой опухоли.

Поскольку поставить диагноз онкоцитомы до операции нельзя, отобрать больных с высокодифференцированной опухолью для органосохраняющей операции практически невозможно. Роль цитологического исследования в диагностике онкоцитомы неоднозначна. Тем не менее характерные цитологические признаки онкоцитомы уже описаны, и некоторые авторы рекомендуют определять

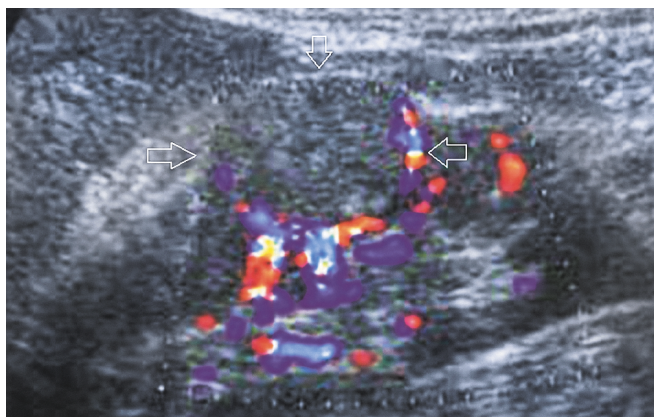


Рис. 14. Почечно-клеточный рак, образование ограничено стрелками. Визуализируется округлое образование с ровными четкими контурами, по эхогенности и структуре идентичное паренхиме почки, с перинодулярным кровотоком

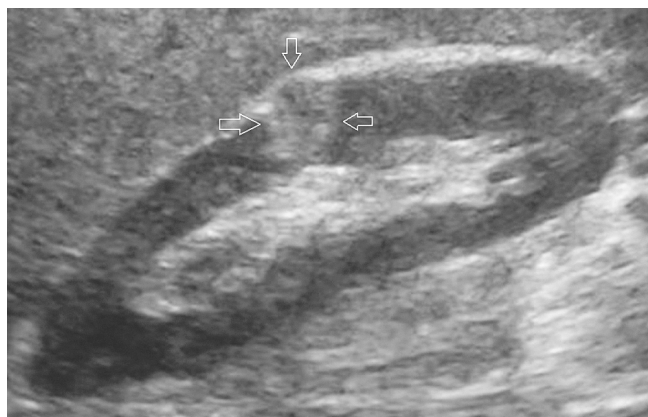

Рис. 15. Аденокарцинома почки, образование ограничено стрелками. Визуализируется округлое образование с ровными нечеткими контурами, по эхогенности незначительно превышающее эхоплотность паренхимы почки, достаточно однородное, деформирующее контур почки

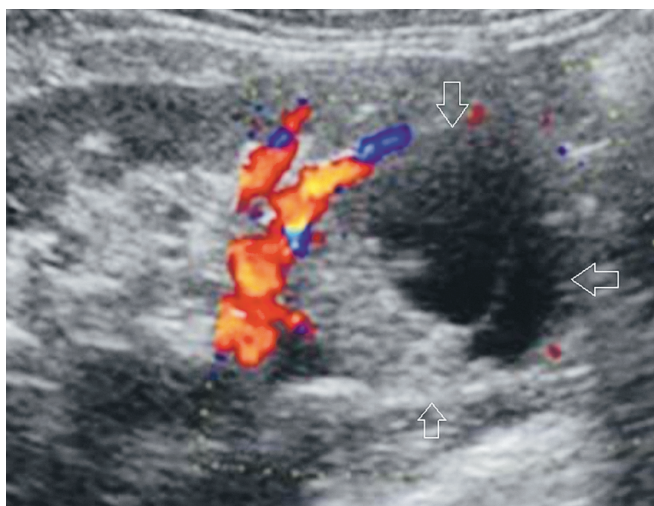


Рис. 16. Аденокарцинома с кистозным компонентом, образование ограничено стрелками

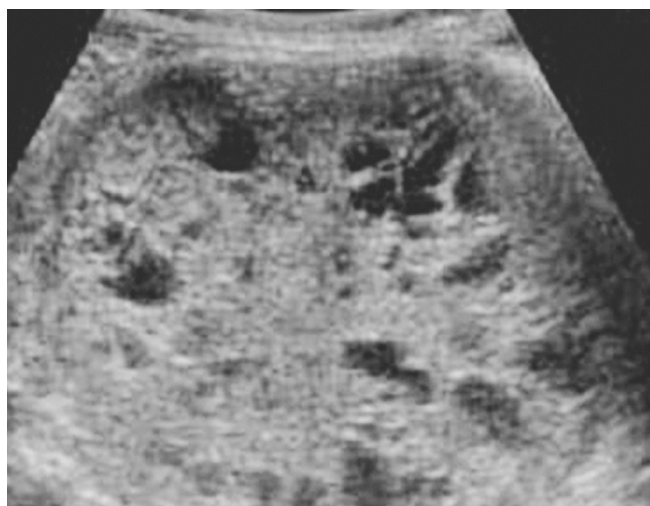

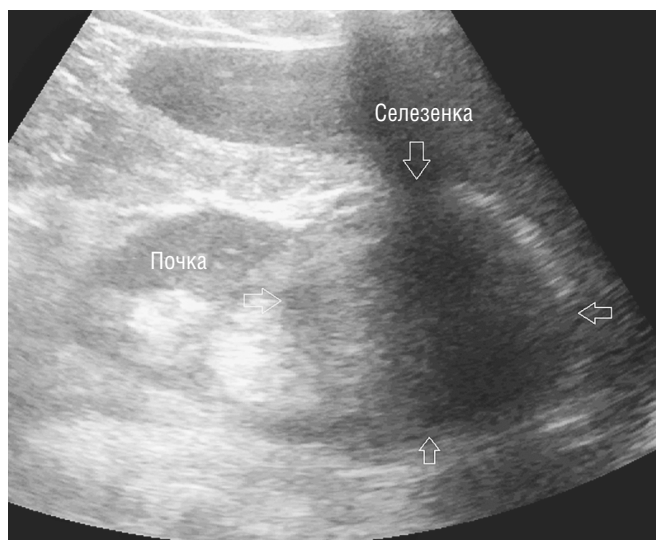Рис. 17. Аденокарцинома с кистозным компонентом. Кисты различного размера в образовании выглядят как анэхогенные включения неправильной формы

показания к органосохраняющим операциям по результатам цитологического исследования [8, 9].

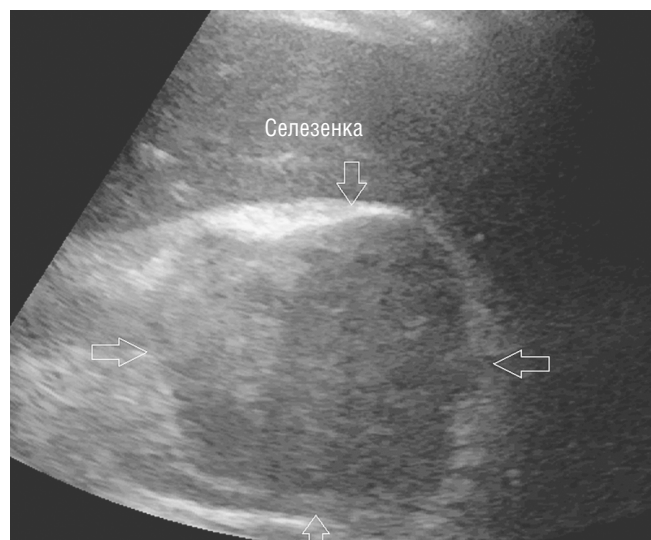
**Почечно-клеточный рак (ПКР)** — одно из наиболее распространенных онкоурологических заболеваний у взрослых. Ежегодно в мире выявляют около 210 000 новых случаев ПКР, что составляет около 2% в структуре онкологической заболеваемости. Стандартизованный показатель заболеваемости населения России злокачественными опухолями почки составил 9,06 на 100 тыс. населения. Рост заболеваемости ПКР обусловлен как истинными причинами, так и улучшением ранней диагностики. В настоящее время в 25–40% случаев заболевание выявляют случайно при профилактическом обследовании. Диагностическая эффектив-

ность УЗИ зависит от стадии опухолевого процесса и варьирует от 79% при стадии T1a-b/T2 до 77–85% при стадии T3a и 87–100% при стадии T3b-c [5] (рис. 14–17).

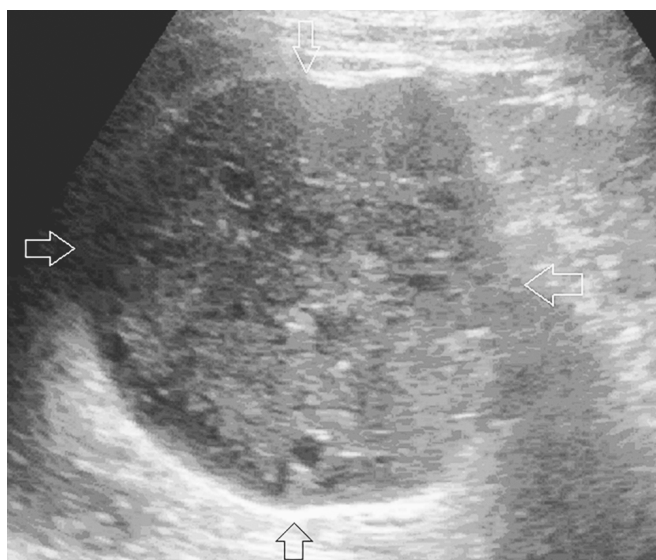
В педиатрической практике частота встречаемости новообразований почек от 0,7–0,8 до 1 на 100 тыс. населения детского возраста до 14 лет, что составляет около 5% от общего числа злокачественных новообразований детского возраста. На долю **нефробластомы** приходится примерно 90% случаев опухолей почек у детей. Около 80% случаев диагностируется в возрасте до 5 лет, из них 15% — до 1 года, медиана возраста составляет 3,5 года. Частота заболевания у девочек и мальчиков приблизительно одинакова. В 5–10% случаев



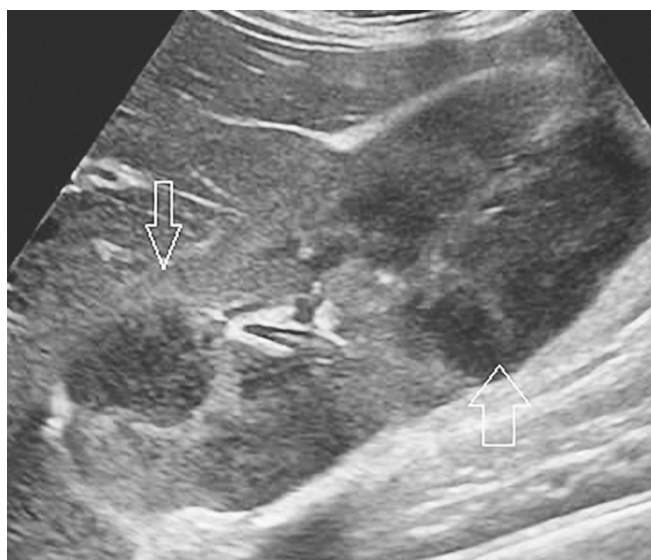**Рис. 18.** Нефробластома. Образование верхнего полюса левой почки, ограничено стрелками



**Рис. 19.** Нефробластома. Вид образования со стороны селезенки, ограничено стрелками



**Рис. 20.** Нефробластома. Контуры образования неровные четкие. Структура умеренно неоднородная, с единичными мелкими кистозными включениями, ограничено стрелками. Эхогенность образования изоэхогенна паренхиме почки



**Рис. 21.** Лимфома почки визуализируется в виде множественных гипоэхогенных образований неровными нечеткими контурами (указаны стрелками)

встречается билатеральное поражение почек [4] (рис. 18–20).

Нефробластома характеризуется наличием тромботических масс в почечной вене, нижней полой вене.

В режиме серой шкалы основными признаками злокачественного образования почек являлись: наличие опухолевого узла, гиперэхогенного или смешанной эхогенности, неоднородность структуры опухолевого узла (преимущественно за счет нали-

чия кистозных включений), деформация контуров почки, неровные бугристые контуры [6].

Характеристики кровотока отличались вариабельностью. Возможна гиперваскулярность объемных образований (48,1%). При этом патологический кровоток был хаотичным, с наличием артериоартериальных и артериовенозных шунтов, определялся по периферии и в центре образований. В 49% объемные образования выглядели гиповаскулярными, с визуализацией единичных сосудов

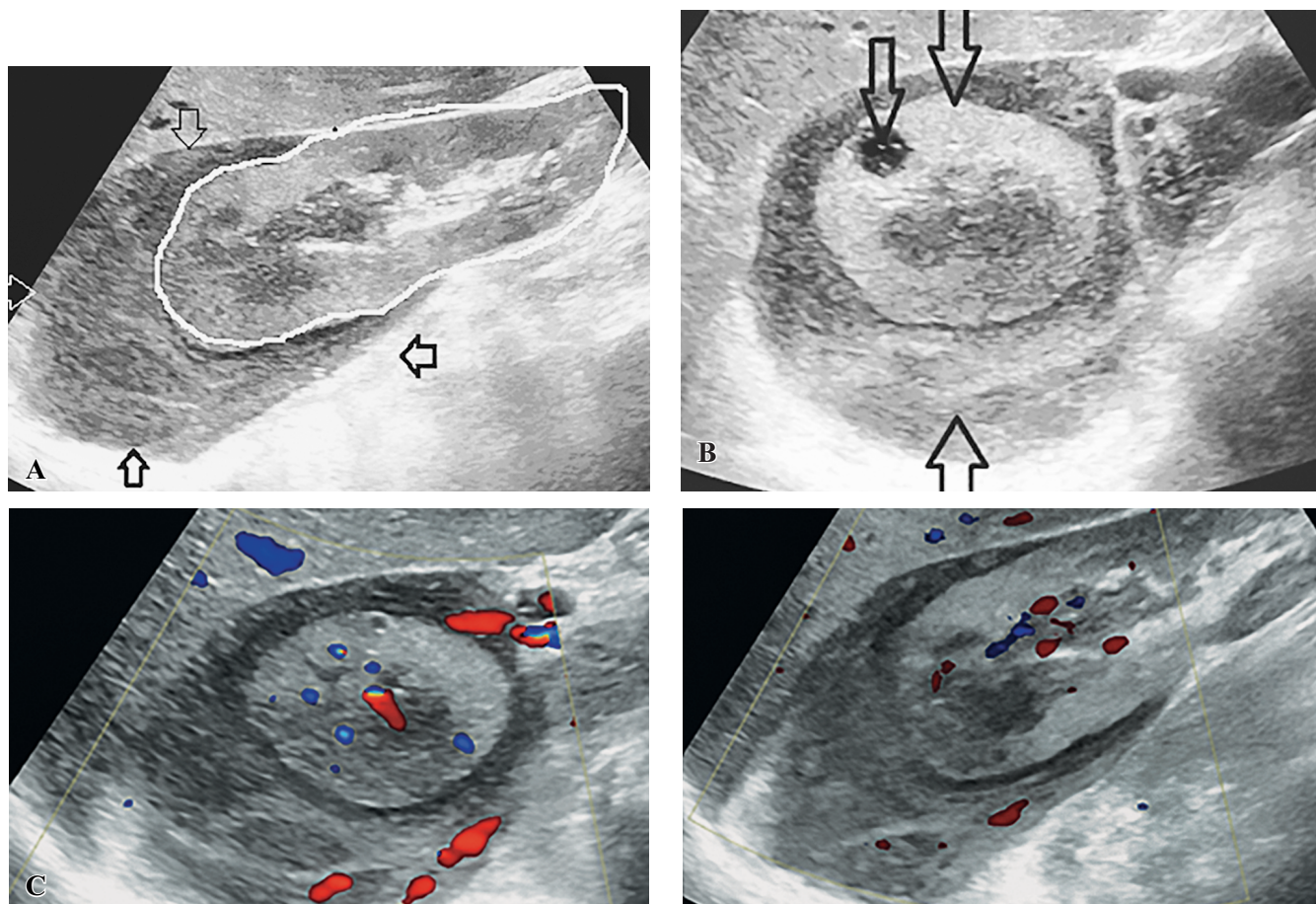


Рис. 22. Поперечное сканирование (А): правая почка окружена гипэхогенной тканью неоднородной структуры, преимущественно в верхнем полюсе, асимметрично (стрелка 1 — почка, поперечное сканирование; стрелка 2 — киста 9×8 мм в паренхиме почки; стрелка 3 — лимфома). Продольное сканирование (В): почка обведена белым контуром, образование ограничено стрелками. С — исследование в режиме ЦДК

преимущественно по периферии. Такой тип васкуляризации определялся в случае выявления кистозно-солидных опухолей или опухолей с участками некроза и внутриопухолевого тромбоза. В 2–3% случаев объемные образования визуализировались как аваскулярные. Допплерографические показатели в режиме импульсной доплерографии имели большой разброс показателей и не несли диагностической информации [7].

В то же время ультразвуковое исследование с контрастным усилением имеет большое диагностическое значение, особенно для кистозных образований почек, улучшая визуализацию тонких перегородок и небольших узлов с чувствительностью и специфичностью, сравнимыми с магнитно-резонансной томографией [8].

Первичная **неходжкинская лимфома почки** — очень редкое заболевание как у взрослых, так и у детей. На долю этой патологии приходится менее 1–1,5% экстранодальных лимфом. Течение заболевания агрессивное и характеризуется быстрой диссеминацией.

В настоящее время диагноз первичной лимфомы почки признается правомочным, если характер заболевания соответствует следующим клиническим критериям: лимфоматозная инфильтрация почечной ткани; необструктивное одно- или двустороннее увеличение почек; отсутствие экстраренальных очагов в момент установления диагноза лимфомы.

В отличие от первичных, вторичное поражение почек при распространенных стадиях лимфом наблюдается очень часто и при патологоанатомическом исследовании отмечается в 33–47% случаев. В то же время прижизненная диагностика, по данным компьютерной томографии, не превышает 11%. Вовлечение почек обычно встречается на поздних стадиях заболевания и клинически не проявляется либо клинические проявления неспецифичны. Морфологически почечная лимфома наиболее часто выглядит как множественные паренхиматозные узлы (в 60% случаев) (рис. 21, 22), инвазия периренальной клетчатки (в 11%), солитарные узлы (в 7%), одиночная опухолевая масса (в 6%),

диффузная инфильтрация с увеличением размеров почки (в 6%) [12].

## ЛИТЕРАТУРА

1. Митьков В.В., ред. Общая ультразвуковая диагностика. М.: Видар-М; 2003.
2. Baek Gyn Jun. Diagnosis of Renal Mass pm Ultrasonography. *Clinical Ultrasound*. 2018; 3(2): 50–5.
3. Бежанова С.Д. Опухоли почек. Новая классификация опухолей уrogenитальной системы Всемирной организации здравоохранения 2016 г. Архив патологии. 2017; 79(2): 48-52. DOI: 10.17116/patol201779248-52.
4. Клинические рекомендации. Злокачественные новообразования почек, почечных лоханок, мочеточника, других и неуточненных мочевых органов. 2020. ID: 67.
5. Клинические рекомендации по диагностике и лечению рака почки. Утверждено на Заседании правления Ассоциации онкологов России. М.; 2014.
6. Никольский Ю.Е., Чехонацкая М.Л., Зуев В.В., Захарова Н.Б. Возможности ультразвукового метода исследования в диагностике опухолей почечной паренхимы. *Bulletin of Medical Internet Conferences*. 2016; 6(2): 282–84.
7. Зубарев А.В., Денисов Л.Е., Насникова И.Ю. и др. Сравнительный анализ новых УЗ-технологий в диагностике объемных образований почек. Экспериментальные исследования. 2000: 35–43.
8. Eduard Roussel, Riccardo Campi, Daniele Amparore et al. Expanding the Role of Ultrasound for the Characterization of Renal Masses. *J Clin Med*. 2022; 11(4): 1112. DOI: 10.3390/jcm11041112.
9. Massimo Galia, Domenico Albano, Alberto Bruno et al. Imaging features of solid renal masses. *Br J Radiol*. 2017; 90(1077): 20170077. DOI: 10.1259/bjr.20170077.
10. Гольбиц А.Б., Крянева Е.В., Рубцова Н.А. и др. Классификация Bosniak 2019: обновленные алгоритмы диагностики кистозных образований почек. *Онкоурология*. 2021; 4(17): 165–75 DOI: 10.17650/1726-9776-2021-17-4-165-175.
11. Телешова М.В., Ясько Л.А., Маслѣнкова Е.В. и др. Кистозная нефрома у детей: клинические и молекулярно-генетические характеристики. *Вопросы гематологии/онкологии и иммунопатологии в педиатрии*. 2021; 20(4): 42–4.
12. Рябова Е.А., Настаушева Т.Л., Гревцева Е.А. Поражение почек при лимфоме Ходжкина и неходжкинских лимфомах. *Российский вестник перинатологии и педиатрии*. 2013; 1: 64–9.
2. Baek Gyn Jun. Diagnosis of Renal Mass pm Ultrasonography. *Clinical Ultrasound*. 2018; 3(2): 50–5.
3. Bezhanova S.D. Opukholy pochek [Tumors of the kidneys]. *Novaya klassifikatsiya opukholey urogenital'noy sistemy Vsemirnoy organizatsii zdravookhraneniya 2016 g. Arkhiv patologii*. 2017; 79(2): 48-52. DOI: 10.17116/patol201779248-52. (in Russian).
4. Klinicheskiye rekomendatsii. Zlokachestvennyye novoo-brazovaniya pochek, pochechnykh lokhanok, mochetoch-nika, drugikh i neutochnennykh mochevykh organov [Malignant neoplasms of the kidneys, renal pelvis, ureter, other and unspecified urinary organs]. 2020. ID: 67. (in Russian).
5. Klinicheskiye rekomendatsii po diagnostike i lecheniyu raka pochki [Clinical guidelines for the diagnosis and treatment of kidney cancer]. *Utverzhdeno na Zasedanii pravleniya Assotsiatsii onkologov Rossii. Moskva*; 2014. (in Russian).
6. Nikol'skiy Yu.Ye., Chekhonatskaya M.L., Zuyev V.V., Zakharova N.B. Vozmozhnosti ul'trazvukovogo metoda issledovaniya v diagnostike opukholey pochechnoy parenkhimy [Possibilities of ultrasonic research in the diagnosis of tumors of the renal parenchyma]. *Bulletin of Medical Internet Conferences*. 2016; 6(2): 282–84. (in Russian).
7. Zubarev A.V., Denisov L.Ye., Nasnikova I.Yu. i dr. Sravnitel'nyy analiz novykh UZ-tekhnologiy v diagnostike ob'yemnykh obrazovaniy pochek [Comparative analysis of new ultrasound technologies in the diagnosis of volumetric kidney lesions]. *Ekspierimental'nyye issledovaniya*. 2000: 35–43. (in Russian).
8. Eduard Roussel, Riccardo Campi, Daniele Amparore et al. Expanding the Role of Ultrasound for the Characterization of Renal Masses. *J Clin Med*. 2022; 11(4): 1112. DOI: 10.3390/jcm11041112.
9. Massimo Galia, Domenico Albano, Alberto Bruno et al. Imaging features of solid renal masses. *Br J Radiol*. 2017; 90(1077): 20170077. DOI: 10.1259/bjr.20170077.
10. Gol'bits A.B., Kryaneva Ye.V., Rubtsova N.A. i dr. Klassifikatsiya Bosniak 2019: obnovlennyye algoritmy diagnostiki kistoznykh obrazovaniy pochek [Bosniak 2019 classification: updated algorithms for diagnosing cystic kidney lesions]. *Onkourologiya*. 2021; 4(17): 165–75. DOI: 10.17650/1726-9776-2021-17-4-165-175. (in Russian).
11. Teleshova M.V., Yas'ko L.A., Maslonkova Ye.V. i dr. Kistoznaya nefroma u detey: klinicheskie i molekulyarno-geneticheskiye kharakteristiki [Cystic nephroma in children: clinical and molecular genetic characteristics]. *Voprosy gematologii/onkologii i immunopatologii v pediatrii*. 2021; 20(4): 42–4. (in Russian).
12. Ryabova Ye.A., Nastausheva T.L., Grevtseva Ye.A. Porazheniye pochek pri limfome Khodzhkina i nekhodzhkinskikh limfomakh [Kidney damage in Hodgkin's lymphoma and non-Hodgkin's lymphomas]. *Rossiyskiy vestnik perinatologii i pediatrii*. 2013; 1: 64–9. (in Russian).

## REFERENCES

1. Mit'kov V.V., red. Obshchaya ul'trazvukovaya diagnostika [General ultrasound diagnostics]. Moskva: Vidar-M Publ.; 2003. (in Russian).

УДК 616.36-003.826-084-056.52+612.396.2+616-073.756.8-072+616-71+543.429.2+615.837.3

## СТЕАТОГЕПАТОЗ: ВАРИАТИВНОСТЬ И ВИЗУАЛИЗАЦИЯ ПРИ ПОМОЩИ НЕИНВАЗИВНЫХ МЕТОДОВ, КОМПЬЮТЕРНО-ТОМОГРАФИЧЕСКИЕ ОСОБЕННОСТИ ПРОЯВЛЕНИЯ И ДИФФЕРЕНЦИАЛЬНАЯ ДИАГНОСТИКА НА ПРИМЕРЕ КЛИНИЧЕСКИХ СЛУЧАЕВ

© Валерия Михайловна Пивсаева<sup>1</sup>, Наталья Александровна Щикунова<sup>1</sup>,  
Андрей Владимирович Пивсаев<sup>2</sup>

<sup>1</sup> Городская больница № 15. 198205, г. Санкт-Петербург, ул. Авангардная, д. 4

<sup>2</sup> Городской противотуберкулезный диспансер. 196142, г. Санкт-Петербург, ул. Звездная, д. 12

**Контактная информация:** Валерия Михайловна Пивсаева — врач-рентгенолог кабинета МСКТ. E-mail: dr.pivsaeva@gmail.com

**Поступила:** 27.07.2022

**Одобрена:** 24.08.2022

**Принята к печати:** 06.10.2022

**Резюме.** В рутинной практике рентгенолога жировой гепатоз/стеатогепатоз — это часто встречающееся изменение печени, которому долгое время не уделяли особого внимания. С 2000 г. все чаще врачебное сообщество признает клиническую значимость выявления стеатоза в контексте прогрессирования некоторых заболеваний и состояний, например алкогольной (АБП) и неалкогольной (НАЖБП) жировых болезней печени. Ранняя диагностика жирового гепатоза ввиду обратимости изменений печени на определенных стадиях ведет к прогностически более благоприятному исходу, а значит, существует клиническая необходимость в неинвазивных методах его оценки. В данной статье мы рассмотрели проявления жирового гепатоза на УЗИ, МРТ и КТ путем обзора литературных источников по электронным медицинским базам PubMed, elibrary, подробно разбирая на примерах собственной клинической практики особенности дифференциальной диагностики и паттерны проявлений стеатоза при компьютерно-томографическом исследовании.

**Ключевые слова:** стеатоз печени; жировой гепатоз; стеатогепатит; компьютерная томография (КТ); магнитно-резонансная томография (МРТ); ультразвуковое исследование (УЗИ); клиническое применение; паттерны стеатогепатоза; дифференциальный диагноз; гликогеноз; метастатическое поражение; тромбоз воротной вены; портальная гипертензия; лимфома печени.

## STEATOHEPATOSIS: VARIABILITY AND VISUALIZATION BY USING NON-INVASIVE METHODS, COMPUTED TOMOGRAPHY IMAGING FEATURES OF IT AND DIFFERENTIAL DIAGNOSIS, CLINICAL CASES

© Valeria M. Pivsaeva<sup>1</sup>, Nataliya A. Schikunova<sup>1</sup>, Andrey V. Pivsaev<sup>2</sup>

<sup>1</sup> City hospital № 15. Avangardnaya str., 4, Saint-Petersburg, Russian Federation, 198205

<sup>2</sup> City anti-tuberculosis dispensary. Zvezdnaya str., 12, Saint-Petersburg, Russian Federation, 196142

**Contact information:** Valeria M. Pivsaeva — radiologist of the CT office. E-mail: dr.pivsaeva@gmail.com

**Received:** 27.07.2022

**Revised:** 24.08.2022

**Accepted:** 06.10.2022

**Summary.** Hepatic steatosis/steatohepatosis is a common liver change that has not been paid enough attention in routine radiology practice for a long time. Since 2000, the medical community has increasingly recognized the hepatic steatosis as a clinical significant sign in terms of progression of certain diseases and conditions, such as alcoholic (ALD) and non-alcoholic (NAFLD) fatty liver disease. Due to reversibility of liver changes at certain stages, early diagnostics of hepatic steatosis leads to a more favorable prognostic outcome, which means that there is a clinical necessity in developing non-invasive detecting methods. In this article, we discussed the manifestations of hepatic steatosis on USI, MRI and CT equipment by reviewing the articles in PubMed, elibrary, an electronic medical databases, analyzing in detail the features of differential diagnosis and patterns of manifestations of steatosis in computed tomography based on the cases from our clinical practice.

**Key words:** hepatic steatosis; steatohepatitis; computed tomography (CT); magnetic resonance imaging (MRI); ultrasound investigation (USI); clinical application; steatohepatosis patterns; differential diagnosis; glycogen storage disease; liver metastases; portal vein thrombosis; portal hypertension; liver lymphoma.

### ВВЕДЕНИЕ

Алкогольная болезнь печени (АБП) развивается у 60–100% лиц, злоупотребляющих алкоголем, и практически у каждого больного, страдающего

алкоголизмом (по данным клинических рекомендаций по алкогольной болезни печени МЗ РФ от 2019 г.). Частота неалкогольной жировой болезни печени (НАЖБП) в зависимости от метода диагностики, возраста, пола и этнической принадлеж-

ности среди взрослого населения составляет от 17 до 46% [16].

Если причина АБП — это злоупотребление алкоголем и ассоциируется с ним, то НАЖБП клинически ассоциируется с метаболическим синдромом и ожирением, а неалкогольный стеатоз начинает проявляться как у детей, так и у взрослых до манифестации сахарного диабета, нарушения углеводного обмена и артериальной гипертензии. Однако стоит отметить существенную частоту встречаемости стеатоза печени у лиц азиатского происхождения с индексом массы тела (ИМТ)  $<25 \text{ кг/м}^2$  [4]. Исследования, проведенные в Индии, Японии, Китае и Корее, не дали ответа, существует ли клиническая разница в исходах при течении НАЖБП и неалкогольного стеатогепатита (НАСГ) у пациентов с повышенными и нормальными показателями ИМТ [4].

Механизм трансформации стеатоза в стеатогепатит идентичен как при алкогольном, так и при неалкогольном поражении печени (рис. 1). Стеатогепатит может прогрессировать в цирроз печени, приводить к печеночно-клеточной недостаточности и благоприятствовать развитию гепатоцеллюлярной карциномы.

С точки зрения методов визуализации стеатогепатоз интересен динамически быстрой картиной изменений: может развиваться в течение 3 недель после возникновения повреждающего фактора и регрессировать в течение 6 суток после его устранения [23] (см. рис. 9, 10, 11).

## МЕТОДЫ ДИАГНОСТИКИ

Гистологическая верификация диагноза при помощи биопсии достоверна, имеет клиническую значимость, но сопряжена с рядом рисков для пациента. Микроскопически стеатоз оценивают путем визуальной оценки доли гепатоцитов с жировыми включениями: нормальный ( $<5\%$  гепатоцитов, содержащих жировые капли), легкий (от 5 до 30% гепатоцитов), умеренный (от 30 до 60% гепатоци-

тов) и тяжелой степени ( $>60\%$  гепатоцитов) [23]. Данный способ оценки относится к инвазивным методам, имеет ряд ограничений и сопряжен с возможным ухудшением самочувствия пациента, в том числе с летальным исходом.

Ввиду обратимости процесса на определенных стадиях (рис. 1) за счет регенеративных способностей печени, неоспорима потребность в неинвазивных, безопасных, широкодоступных методах оценки жирового гепатоза (ультразвуковые исследования (УЗИ), магнитно-резонансная томография (МРТ), компьютерная томография (КТ)) [19, 26]. Каждый из данных методов обладает своими преимуществами и недостатками (табл. 1).

Клинические применения, преимущества и недостатки методов диагностики стеатогепатоза представлены в таблице 1, а классические проявления — в таблице 3. Глобально методы диагностики жирового гепатоза делятся на инвазивные/неинвазивные, ионизирующие/неионизирующие, для проведения качественной/количественной оценки жировой инфильтрации.

Стоит отметить, что, по данным методических рекомендаций [22], к абсолютным противопоказаниям к биопсии печени относятся подозрения на сосудистые поражения, нарушения гемостаза, тяжелая гипоприногенемия, инфекционно-воспалительные заболевания органов брюшной полости, передней брюшной полости, сепсис и асцит, а из относительных противопоказаний обращают на себя внимание инфекции дыхательных путей, анемия, сердечная или дыхательная недостаточность.

Наиболее часто встречается в описаниях деление форм стеатоза печени на очаговую, многоочаговую и диффузную. С точки зрения описательной картины, в частности при использовании КТ-исследования, данное деление можно расширить несколькими вариантами (паттернами) (табл. 2).

### Особенности стеатоза

Развитие очагового стеатоза или сохранение участка нормальной паренхимы печени на фоне

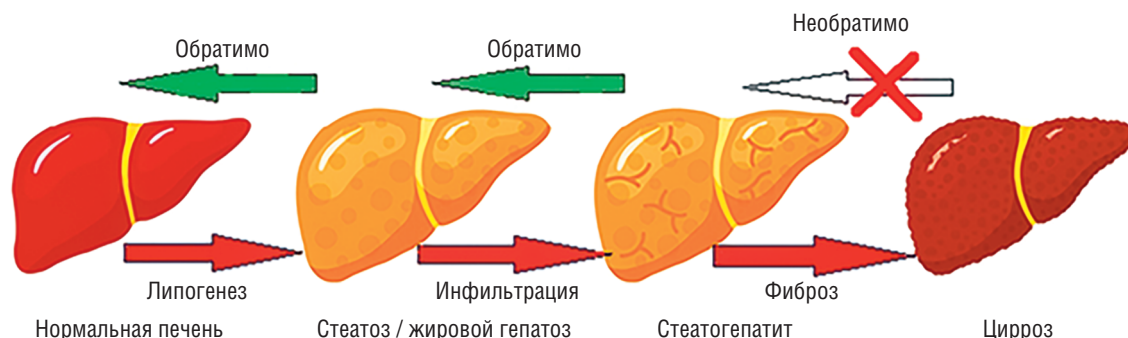


Рис. 1. Патогенез развития цирроза печени

Таблица 1

## Сравнительная характеристика методов определения стеатоза печени

Метод оценки	Преимущества	Недостатки	Клиническое применение
УЗИ	<ul style="list-style-type: none"> <li>• Неинвазивный метод;</li> <li>• широкая доступность;</li> <li>• простота исполнения;</li> <li>• низкая себестоимость относительно КТ, МРТ, биопсии;</li> <li>• болезни отложения (гемохроматоз) влияют на УЗ-луч в меньшей степени, чем на КТ</li> </ul>	<ul style="list-style-type: none"> <li>• Операторзависимая методика;</li> <li>• ограниченная точность определения легкой степени стеатоза;</li> <li>• более качественная, чем количественная оценка;</li> <li>• не позволяет оценить наличие признаков стеатогепатита, степень его активности и стадию фиброзных изменений в печени</li> </ul>	<ul style="list-style-type: none"> <li>• Популяционный скрининг;</li> <li>• динамическое наблюдение</li> </ul>
УЗ-эластография	<p>То же, что и УЗИ, плюс:</p> <ul style="list-style-type: none"> <li>• определение плотности печени;</li> <li>• определение стадии фиброза;</li> <li>• операторнезависимая методика</li> </ul>	<ul style="list-style-type: none"> <li>• Не является базовой комплектацией УЗ-аппаратов, требуется установка дополнительного программного обеспечения;</li> <li>• невозможно построить карты;</li> <li>• имеются ограничения визуализации (асцит, ожирение)</li> </ul>	<ul style="list-style-type: none"> <li>• Динамическое наблюдение;</li> <li>• оценка стадии фиброза</li> </ul>
КТ нативное сканирование	<ul style="list-style-type: none"> <li>• Неинвазивный метод;</li> <li>• широкая доступность;</li> <li>• простота, скорость исполнения;</li> <li>• высокая чувствительность и специфичность в определении умеренной и тяжелой формы</li> </ul>	<ul style="list-style-type: none"> <li>• Лучевая нагрузка;</li> <li>• ограниченная точность в определении легкой степени;</li> <li>• ограничение применения во время беременности<sup>1</sup>;</li> <li>• ограниченность динамического наблюдения;</li> <li>• не позволяет оценить наличие признаков стеатогепатита, степень его активности и стадию фиброзных изменений в печени</li> </ul>	<ul style="list-style-type: none"> <li>• Случайная «находка» в рутинном исследовании;</li> <li>• выявление умеренного и тяжелого стеатоза у доноров-кандидатов на трансплантацию печени [19]</li> </ul>
КТ мультифазное сканирование	<p>То же, что и нативное КТ, плюс дифференциальная диагностика</p>	<p>То же, что и нативное КТ, плюс:</p> <ul style="list-style-type: none"> <li>• большая лучевая нагрузка по сравнению с нативной КТ;</li> <li>• побочные реакции на применение йодсодержащего контрастного препарата</li> </ul>	<ul style="list-style-type: none"> <li>• Случайная «находка» в рутинном исследовании;</li> <li>• дифференциальная диагностика образований</li> </ul>
ДЭКТ	<ul style="list-style-type: none"> <li>• Неинвазивный метод;</li> <li>• реконструкция жировой карты без контрастного усиления;</li> <li>• отделение жирового от кистозного компонента (рис. 12)</li> </ul>	<ul style="list-style-type: none"> <li>• Лучевая нагрузка;</li> <li>• ограничение применения во время беременности;</li> <li>• ограниченность динамического наблюдения;</li> <li>• не позволяет оценить наличие признаков стеатогепатита, степень его активности и стадию фиброзных изменений в печени</li> </ul>	<ul style="list-style-type: none"> <li>• Случайная «находка» в рутинном исследовании;</li> <li>• Дифференциальная диагностика образований</li> </ul>
ПЭТ-КТ	Неинвазивный метод	Возможность ложноположительных результатов в участках сохранной паренхимы на фоне диффузного стеатогепатоза	Не применяется с целью верификации стеатоза
МРТ	<ul style="list-style-type: none"> <li>• Неинвазивный метод;</li> <li>• высокая точность и воспроизводимость для определения отложений жира в печени;</li> <li>• дифференциальная диагностика</li> </ul>	<ul style="list-style-type: none"> <li>• Высокая стоимость;</li> <li>• длительность исследования;</li> <li>• ограничение в использовании<sup>2</sup> у пациентов с эндопротезами, искусственными водителями ритма, инородными металлическими телами, металлоконструкциями;</li> </ul>	<ul style="list-style-type: none"> <li>• Дифференциальная диагностика образований;</li> <li>• последующее наблюдение за ответом после терапии в рутинной практике/клинических испытаниях (рис. 9)</li> </ul>

Окончание табл. 1

Метод оценки	Преимущества	Недостатки	Клиническое применение
		<ul style="list-style-type: none"> <li>ограничение применения во время I триместра беременности<sup>3</sup>;</li> <li>не позволяют оценить наличие признаков стеатогепатита, степень его активности и стадию фиброзных изменений в печени</li> </ul>	
МР-эластография	<ul style="list-style-type: none"> <li>Большая площадь исследования по сравнению с УЗ-эластографией;</li> <li>построение карт</li> </ul>	То же, что и МРТ, плюс: <ul style="list-style-type: none"> <li>ограничение информативности при гемохроматозе</li> </ul>	<ul style="list-style-type: none"> <li>Динамическое наблюдение;</li> <li>оценка стадии фиброза;</li> <li>построение карт распределения жировой ткани в печени</li> </ul>
МР-спектроскопия	<ul style="list-style-type: none"> <li>Определение химического состава в области интереса;</li> <li>данные, наиболее приближенные к аналогичным при биопсии</li> </ul>	<ul style="list-style-type: none"> <li>Ограниченность области интереса;</li> <li>ограничение применения во время беременности</li> </ul>	<ul style="list-style-type: none"> <li>Количественная оценка жира;</li> <li>оценка стадии фиброза;</li> <li>дифференциальная диагностика;</li> <li>динамическое наблюдение (рис. 3)</li> </ul>
Биопсия	«Золотой стандарт»	<ul style="list-style-type: none"> <li>Инвазивность процедуры;</li> <li>высокая стоимость;</li> <li>риск послеоперационных осложнений;</li> <li>возможные ошибки при недостаточном количестве материала;</li> <li>ограниченность динамического наблюдения;</li> <li>ограничение применения во время беременности</li> </ul>	<ul style="list-style-type: none"> <li>Оценка гистологического индекса активности НАЖБП;</li> <li>оценка индекса стеатоза;</li> <li>оценка стадии фиброза;</li> <li>дифференцировка неалкогольного стеатоза и стеатогепатита от других форм гепатита</li> </ul>

**Примечания.**

<sup>1</sup> Применение КТ во время беременности возможно только в случае жизнеугрожающих состояний матери и/или ребенка, применение йодсодержащего контрастного препарата при КТ может приводить к контраст-индуцированному гипотиреозу, для диагностики стеатогепатоза у беременных не используется [3].

<sup>2</sup> Применяемых магнитных металлов в медицине четыре: железо (и его сплавы), кобальт, никель и гадолиний. Все остальные металлы: медь, алюминий, золото и т.д. — немагнитные металлы, и магнитом МРТ не притягиваются. Находясь в поле МРТ, металлические конструкции могут нагреваться и вызвать артефакты изображений, однако выведение металлических конструкций за пределы области катушки позволяет провести исследование с сохранением оптимального его качества.

<sup>3</sup> Ограничение в применении МРТ с контрастным усилением (КУ) во время беременности — гадолиний растворим в воде и может проникать через плаценту в кровоток плода и амниотическую жидкость. Свободный гадолиний токсичен, поэтому его вводят только в связанной форме. В исследованиях на животных было обнаружено, что агенты гадолиния оказывают тератогенное действие в высоких и повторных дозах, предположительно из-за диссоциации гадолиния от хелатирующего агента. У людей продолжительность воздействия введенного гадолиния на плод неизвестна, поскольку контраст, присутствующий в амниотической жидкости, проглатывается плодом и снова попадает в его кровоток, и чем дольше гадолиний остается в амниотической жидкости, тем выше вероятность диссоциации хелата, а значит, выше риск токсического воздействия [3].

ДЭКТ — двойная энергетическая компьютерная томография; КТ — компьютерная томография; МРТ — магнитно-резонансная томография; ПЭТ — позитронно-эмиссионная томография; УЗИ — ультразвуковое исследование (здесь и далее в таблицах).

диффузного поражения происходит наиболее часто в зонах, получающих дополнительное кровообращение в виде системных вен, которые сообщаются с ветвями воротной вены, приводя к локальному снижению портального и увеличению артериального кровотоков (нарушение перфузии). Локализация данных участков типична, что облегчает правильную интерпретацию выявленных изменений [21]:

- паренхима S<sub>4</sub>, S<sub>5</sub>, прилежащая к желчному пузырю, в ряде случаев получает кровоснабжение из желчно-пузырной вены, дренирующей желчный пузырь;
- дорзальная часть S<sub>4</sub>, прилежащая к воротам печени, может кровоснабжаться из парабилиарных вен, дренирующих дистальный отдел желудка и головки поджелудочной железы;

Таблица 2

## Паттерны стеатоза печени

Паттерн	Примечание
Диффузный, гомогенный (см. рис. 4, 13)	Наиболее распространенная форма, характеризуется однородным снижением плотностных показателей печени. При нативном сканировании абсолютной пороговой величиной принято +40 едНУ
Диффузный, неоднородный (см. рис. 5)	Очерченные, «географические», сегментарные, долевы области снижения плотности печени
Гиподенсный очаг при нормальной паренхиме печени (см. рис. 7, 12) /очаг неизменной паренхимы при диффузном снижении плотности печени (см. рис. 6)	Типичная локализация в S <sub>3</sub> , S <sub>4</sub> , S <sub>5</sub> сегментах. Возможна иная локализация из-за вариабельных действий инсулина в отдельных случаях
Многоочаговый (см. рис. 8)	Множественные, круглые или овальные узловые отложения в нетипичных местах
Периваскулярный (см. рис. 9)	Ореолы жировых отложений вокруг печеночных, портальных вен
Субкапсулярный (см. рис. 9)	Наблюдается у пациентов, находящихся на перитонеальном диализе с инсулинсодержащим диализатом. Неконтролируемый сахарный диабет (см. рис. 9, 10, 11)

- передние отделы S<sub>4</sub> и S<sub>3</sub>, прилежащие к щели круглой связки, часто получают кровоснабжение из эпигастральных и окологупочных вен, осуществляющих отток крови от передней брюшной стенки непосредственно в печень.

Субкапсулярный стеатоз печени представляет собой необычную и редкую картину, впервые описанную Wanless и соавт. в 1989 г. [2]. За исключением одного проявления в детском возрасте, все ранее опубликованные случаи данного вида стеатоза были связаны с проведением непрерывного перитонеального диализа с внутривнутрибрюшинным введением инсулина. Одна из теорий необычного паттерна заключается в том, что при проведении данной процедуры субкапсулярные гепатоциты подвергаются воздействию более высокой концентрации инсулина, чем остальная часть печени. В свою очередь инсулин, блокируя окисление свободных жирных кислот в гепатоцитах, приводит к преимущественной этерификации триглицеридов с последующим их накоплением внутри клетки [2].

В контексте вопроса стеатоза печени при применении УЗИ и КТ необходимо помнить про симптом «флип-флоп»: при КТ-исследовании зоны стеатогепатоза гиподенсные («темные»), а при УЗИ — гиперэхогенные («светлые») (табл. 3) [21].

При проведении МРТ стоит помнить, что локальное выпадение сигнала на T1-ВИ в противофазу указывает на наличие внутриклеточного (микроскопического) жира. Локальное выпадение сигнала на последовательностях с жироподавлением

указывает на наличие макроскопического жира [27].

Сравнительная визуализация УЗИ, КТ без КУ, МР-спектроскопии как неинвазивных методов диагностики, указаны в таблице 4.

## УЛЬТРАЗВУКОВЫЕ ИССЛЕДОВАНИЯ

УЗ-методы делятся на статические и динамические. Эластография печени относится к динамическим методам. В отличие от статического УЗИ, УЗ-эластография позволяет определить плотность, эластичность, стадии фиброза печени [5].

Для оценки стеатоза печени контролируют параметр затухания ультразвука (КПЗУ) (Controlled Attenuation Parameter — CAP). Данная технология базируется на оценке контролируемой вибрации при эластрографии [20]. Суть метода заключается в том, что чем плотнее печень, тем быстрее через нее проходит УЗ-волна и, наоборот, в пораженной стеатозом печени УЗ-волны «затухают». Методика транзитной эластрографии (TE, transient elastography, фиброскан) использует механическую волну, генерируемую специальным датчиком, а ARFI-эластография (acoustic radiation force impulse elastography) и SWE-эластография (shear wave elastography) — звуковые волны. При TE-эластрографии определяется степень ослабления волны в жировой ткани, излучаемого вибрационным зондом с частотой 3,5 МГц. Результаты выражаются в децибелах на метр (дБ/м) в диапазоне 100–400 дБ/м с определением степени стеатоза: S0 — стеатоз менее

Таблица 3

Классические признаки стеатоза на УЗИ, МРТ, КТ

Метод визуализации	Диффузная форма	Очаговая форма
УЗИ	<ul style="list-style-type: none"> <li>• Гиперэхогенный сигнал по отношению к соседней почке или селезенке<sup>1</sup>.</li> <li>• Затухание УЗ-сигнала.</li> <li>• «Сглаженность» сосудистого рисунка.</li> <li>• С нарастанием жировой инфильтрации расстояние между сосудами «увеличивается», и траектория печеночных вен становится более кривой.</li> <li>• Потеря четкой дифференцировки купола диафрагмы.</li> <li>• Гепатомегалия, круглый нижний край печени.</li> <li>• Симптом «флип-флоп»</li> </ul>	<ul style="list-style-type: none"> <li>• Гиперэхогенный участок на фоне обычной паренхимы печени.</li> <li>• Отсутствие масс-эффекта в участке на фоне свободного прохождения сосудов.</li> <li>• Типичная локализация вдоль серповидной, круглой связок.</li> <li>• Симптом «флип-флоп»</li> </ul>
КТ нативное сканирование	<ul style="list-style-type: none"> <li>• Плотность печени менее +40 ед НУ.</li> <li>• Разница между плотностью печени и селезенки менее 10 ед НУ.</li> <li>• Соотношение плотностей печень/селезенка менее 0,9</li> </ul>	<ul style="list-style-type: none"> <li>• Гиподенсный участок на фоне обычной паренхимы печени.</li> <li>• Отсутствие масс-эффекта.</li> <li>• Типичная локализация вдоль серповидной, круглой связок</li> </ul>
КТ мультифазное сканирование	<p>То же, что и при нативном сканировании, плюс:</p> <ul style="list-style-type: none"> <li>• отсутствие признаков объемного воздействия;</li> <li>• наличие чередующихся участков неизменной и пораженной паренхимы, стабильных на всех фазах контрастирования, границы четкие;</li> <li>• свободное прохождение сосудов через измененные участки, отсутствие внутрипросветных дефектов контрастирования сосудистого русла</li> </ul>	<p>То же, что и при нативном сканировании, плюс:</p> <ul style="list-style-type: none"> <li>• сохраняющийся гиподенсный очаг без достоверного накопления контрастного препарата;</li> <li>• свободная пенетрация сосудами данной области</li> </ul>
МРТ	<ul style="list-style-type: none"> <li>• Диффузное, «географическое», мультифокальное снижение интенсивности сигнала в противофазу GRE последовательности.</li> <li>• Кровеносные сосуды свободно проходят через измененные зоны сигнала, не изменяя своей траектории</li> </ul>	<ul style="list-style-type: none"> <li>• Гиперинтенсивный сигнал на T1-ВИ в фазу, выпадение сигнала в противофазу.</li> <li>• Гиперинтенсивный сигнал на GRE последовательности в фазу при локальном выпадении сигнала в противофазу.</li> <li>• Свободная пенетрация сосудами очага.</li> <li>• Типичное расположение очага</li> </ul>
МРТ с КУ	<p>То же, что и без КУ, плюс:</p> <ul style="list-style-type: none"> <li>• на T1-ВИ GRE в противофазу (out-of-phase) парадоксальное снижение интенсивности сигнала от печени</li> </ul>	
МР-спектроскопия	Спектральный пик на резонансной частоте жира (например, метиленовые протоны $-CH_2-$ при 3.2 м.д.)	Не подходит для очагового отложения жира, если не используется мультивоксельный подход

**Примечание.**

<sup>1</sup> Селезенка может быть подвержена гемохроматозу, гемосидерозу (болезни накопления) и сравнение ее эхогенности с эхогенностью печени компрометирует результаты исследования, поэтому чаще используется сравнение с эхогенностью правой почки.

10%, S1 — более 10%, S2 — более 33%, S3 — более 66% гепатоцитов [20]. ТЕ-эластография более чувствительна к таким ограничениям, как ожирение, асцит, узкие межреберные промежутки, чем ARFI [5].

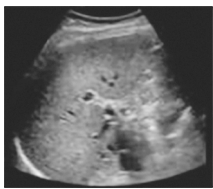

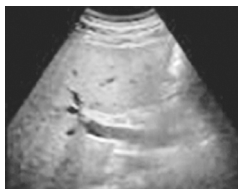

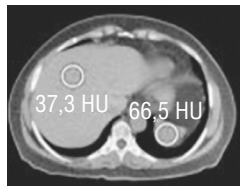
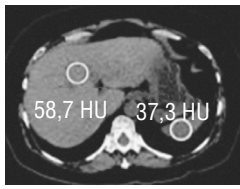
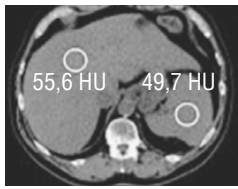
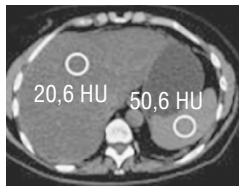
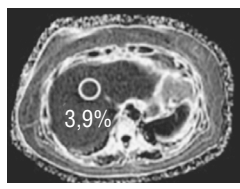
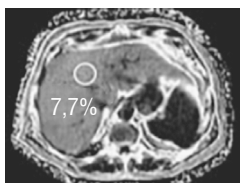
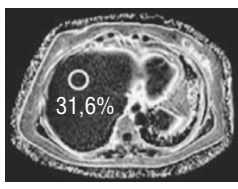
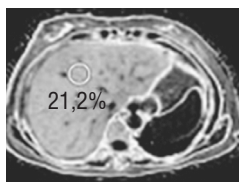
**МАГНИТНО-РЕЗОНАНСНАЯ ТОМОГРАФИЯ**

T1-ВИ GRE in-phase отмечается увеличение интенсивности сигнала от печени в случаях жирово-

го гепатоза по сравнению с селезенкой. На T1-ВИ GRE out-of-phase определяется снижение интенсивности сигнала в очагах стеатоза, однако сигнал теряется от тех вокселей, которые отражают и жир, и воду. На T1-ВИ GRE out-of-phase с КУ можно заметить парадоксальное снижение интенсивности сигнала от печени, также участки жирового гепатоза становятся гипоинтенсивными при инверсии восстановления с коротким T1 (STIR) [25].

Таблица 4

## Визуализация степеней стеатоза на УЗИ, КТ, МРТ [19]

Метод	Степень			
	0	1-я	2-я	3-я
	Степень стеатоза была подтверждена макроскопической оценкой полученного биоптата печени (количество гепатоцитов с жировыми включениями): нет (0% гепатоцитов), легкая (0–33% гепатоцитов), умеренная (33–66% гепатоцитов) и тяжелая (>66% гепатоцитов)			
УЗИ				
По мере увеличения степени стеатоза слева направо на УЗИ: определяется повышение эхогенности паренхимы печени и снижение четкости внутрипеченочных структур, таких как стенки сосудов				
КТ				
По мере увеличения степени стеатоза слева направо на КТ при нативном сканировании плотность печени снижается, хотя плотность селезенки вариабельна				
МРТ-спектроскопия				
По мере увеличения степени стеатоза слева направо на МРТ PDFF жировая фракция протонной плотности увеличивается				

Если говорить о МРТ с КУ, стоит отметить исследование с применением гадолиний-этоксibenзил-диэтилентриамин-пентауксусной кислоты (Gd-EOB-DTPA) [15]. В ходе данного исследования было установлено что:

- нарушение функции печени можно распознать в гепатобилиарную фазу в виде областей постконтрастного снижения интенсивности сигнала из-за уменьшения количества или снижения функции гепатоцитов;
- сохраненные области паренхимы печени могут индуцировать повышение интенсивности сигнала на изображениях в гепатобилиарную фазу за счет сохраненной или компенсаторно усиленной функции печени;
- вышеописанные возможные изменения функции в участках сохраненной паренхимы печени при жировом гепатозе могут быть потенциальными ловушками для ложноположительных результатов ПЭТ-КТ из-за относительно повышенной метаболической активности.

Для количественной оценки жирового гепатоза [24] на МРТ можно использовать онлайн-калькулятор [7] или формулу (рис. 2). Данные расчеты основаны на том, что печень и селезенка имеют идентичные значения T2\*. Если оба сигнала получены после однократного возбуждения, используется формула для жирной фракции. Если сигналы получены отдельно, используется формула определения процентного содержания жира [14].

МР-эластография — метод МРТ, позволяющий оценить плотность печени. Существенное преимущество перед УЗ-эластографией данной методики в том, что берется большая часть печени, а значит, снижается погрешность выборки. Однако данные МР-эластографии могут быть ограничены за счет отложения железа в печени [10].

МР-спектроскопия (используется жировая фракция протонной плотности, PDFF) по получаемым данным наиболее близка к результатам биопсии, является неинвазивным и неионизирующим методом, позволяющим максимально полно

$$\text{Fat fraction: } 100 \times \frac{\text{liver SIIP} - \text{liver SIOIP}}{2 \times \text{liver SIIP}}$$

$$\text{Fat percentage: } 100 \times \frac{\text{liver SIIP/spleen SIIP} - \text{liver SIOIP/spleen SIOIP}}{2 \times \text{liver SIIP/spleen SIIP}}$$

Рис. 2. Формула расчета процента, фракции жира на МРТ [7]. Fat fraction — фракция жира; Fat percentage — процент жира; liver SIIP — интенсивность сигнала печени в фазу; liver SIOIP — интенсивность сигнала печени в противофазу; spleen SIIP — интенсивность сигнала селезенки в фазу; spleen SIOIP — интенсивность сигнала селезенки в противофазу

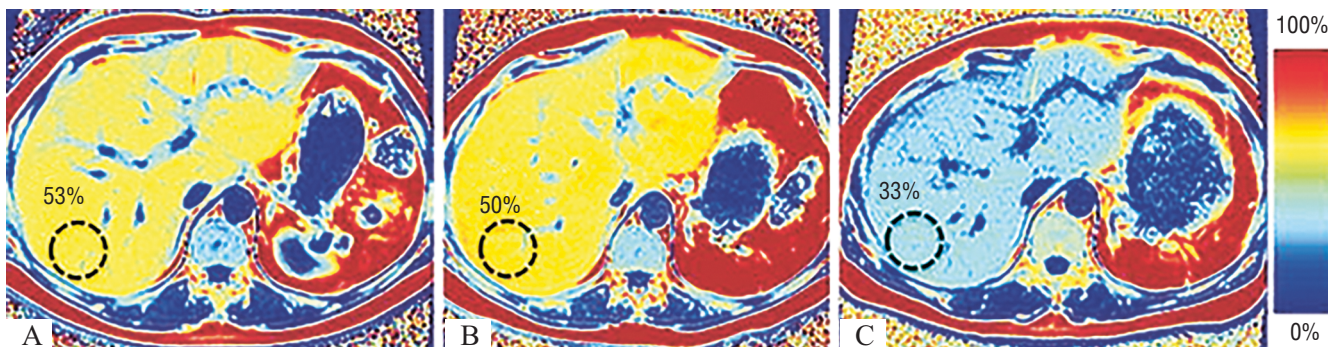


Рис. 3. МРТ PDFF [13] у пациента с гипертриглицеридемией (>10 000 на исходном уровне) и тяжелым стеатозом печени, получавшего плазмаферез. Исследования выполнены в день обращения (А), на 28-й (В) и 90-й дни (С), соответственно, на фоне лечения. Данные карты не только позволяют оценить значительное снижение концентрации жира в печени (с 53 до 33%), но и уменьшение ее размеров

получить информацию о содержании жира в печени (рис. 3).

### КОМПЬЮТЕРНАЯ ТОМОГРАФИЯ

Одной из целей данной статьи является представление компьютерно-томографических особенностей проявления и дифференциальной диагностики на примере клинических случаев.

Статистически в рутинной практике КТ брюшной полости чаще выполняется, чем МРТ, по широкому спектру показаний за счет скорости выполнения исследований, качества полученных изображений, меньшей зависимости от двигательных артефактов и отсутствию специальной подготовки пациента перед исследованием. Это означает, что, несмотря на исходно поставленные диагностические задачи перед рентгенологом, врачу нельзя игнорировать потенциал для популяционного скрининга стеатоза печени.

Ручной метод определения плотности паренхимы печени прост и заключается в размещении ROI (region of interest) над участками паренхимы правой и левой долей таким образом, чтобы избежать сосудов, очаговых образований и других анатомических причин неоднородности структуры. В полу-

ченных измерениях определяем среднее значение или их диапазон.

Для определения наличия/отсутствия жирового гепатоза при нативном КТ-сканировании в настоящее время используется принцип сравнения плотности печени с плотностью селезенки как органа, не содержащего жир. Критерием данного принципа служит разница плотностей печень–селезенка: значение  $-10 \text{ едНУ}$  уже указывает на стеатоз. Однако данный метод не универсален, потому что на изменение плотности печени, помимо жировых отложений в гепатоцитах, могут влиять различные факторы (например, отложения железа, меди, гликогена, фиброз, отеки или применение лекарственных препаратов (химиотерапия, амиодарон и др.)).

Определение степени тяжести жирового гепатоза при помощи КТ с использованием методики КУ не получило широкого распространения ввиду наличия лучевой нагрузки на пациентов, различной плотности применяемых йодсодержащих контрастных препаратов, их дозировки и скорости внутривенного введения. Тем не менее были предложены критерии для выявления стеатоза печени для мультифазной КТ, которые основывались на разнице плотности печени и селезенки не менее  $-20 \text{ едНУ}$  между 80 и 100 секундами или не

менее  $-18,5$  едНУ между 100 и 120 секундами после внутривенной инъекции контрастного вещества для обоснования диагноза стеатоза печени.

При легком стеатозе с фракцией жира 10–20% диагностическая чувствительность КТ колеблется от 52 до 62%. В качестве количественного метода оценка плотности паренхимы печени при помощи единиц Хаунсфилда (НУ) при проведении КТ без контрастного усиления продемонстрировала обратную линейную зависимость по сравнению с МРТ PDFF, биомаркером, принятым в настоящее время в качестве неинвазивного эталонного стандарта для количественной оценки стеатоза [19]. Недавние исследования установили линейную корреляцию между измерением жира в печени с помощью МРТ PDFF и нативной КТ при умеренной и тяжелой формах [12]. При КТ с контрастным усилением установить стеатоз печени труднее, так как КУ-плотность печени изменяется, а различия ослабления печень-минус-селезенка варьируют в зависимости от скорости введения контраста и времени измерений [18]. В этих случаях альтернативой может быть количественное определение жира в печени с использованием MMD алгоритма при ДЭКТ, так как на него не влияет контрастная фаза (рис. 12).

#### ДВУХЭНЕРГЕТИЧЕСКАЯ КОМПЬЮТЕРНАЯ ТОМОГРАФИЯ

Двухэнергетическая КТ (ДЭКТ) дает возможность отделения жирового компонента от воды и

реконструкции виртуальных КТ-изображений без контрастного усиления. В настоящее время возможность сканирования с использованием «двух энергий» без временных ограничений реализована тремя наиболее распространенными техническими подходами: двойной источник, быстрое переключение напряжения на трубке, двойной слой детекторов [8]. Методика ДЭКТ применительно к стеатогепатозу основывается на том, что разные ткани имеют характерные степени аттенуации в диапазоне энергий фотонов. Визуально по мере увеличения напряжения трубки жир становится более плотным на КТ-изображениях, даже когда окружающие мягкие ткани становятся менее плотными [19].

В качестве разделения компонентов данных ДЭКТ были предложены алгоритмы двух-, трехкомпонентного и многофакторного разделения компонентов (Multimaterial decomposition — MMD). Двухкомпонентный алгоритм предполагает, что весь объем состоит только из двух предварительно выбранных веществ. Количество этих веществ в вокселе рассчитывается на основе свойств затухания при двух разных энергиях сканирования. Данное действие становится возможным, т.к. зависящее от энергии затухание предварительно вычисляется на основе массового коэффициента ослабления и атомного номера [1]. MMD-алгоритм содержит наборы из трех компонентов (кровь–воздух–жир, жир–кровь–контрастный препарат, жир–железо–

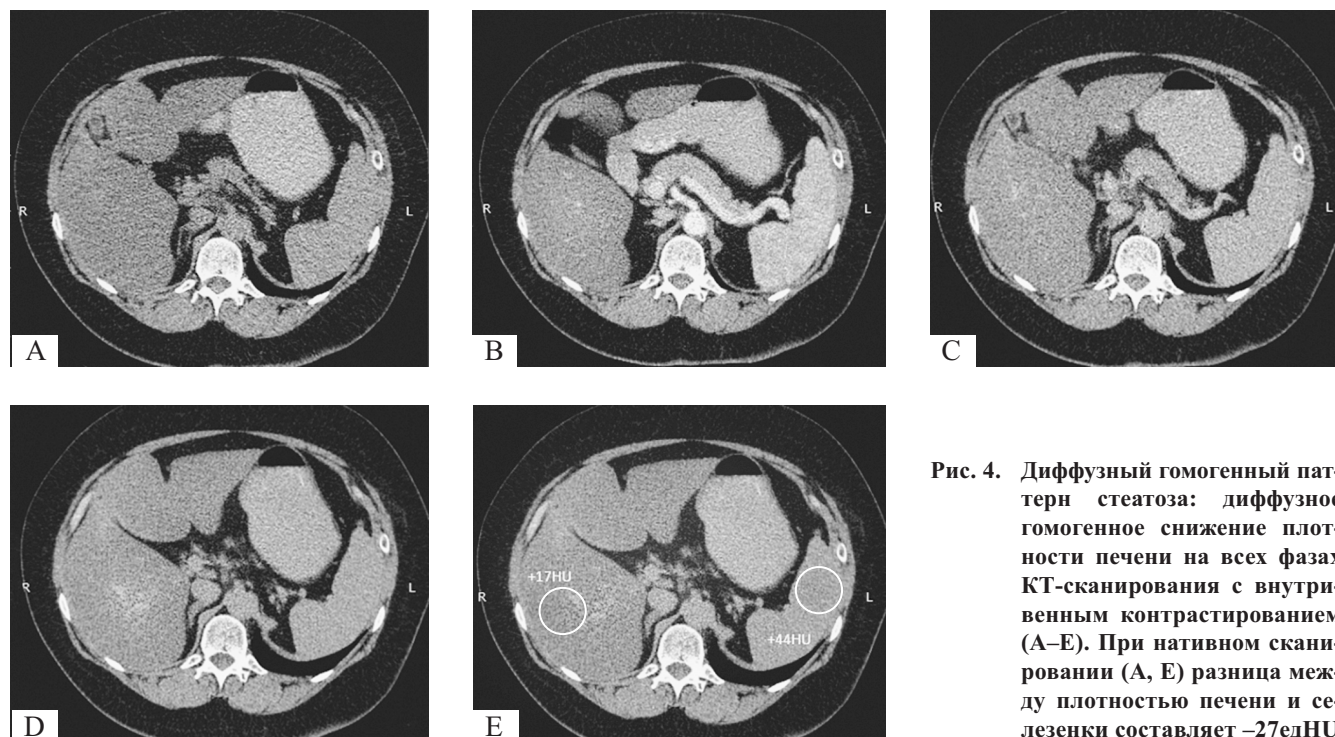


Рис. 4. Диффузный гомогенный паттерн стеатоза: диффузное гомогенное снижение плотности печени на всех фазах КТ-сканирования с внутривенным контрастированием (А–Е). При нативном сканировании (А, Е) разница между плотностью печени и селезенки составляет  $-27$  едНУ

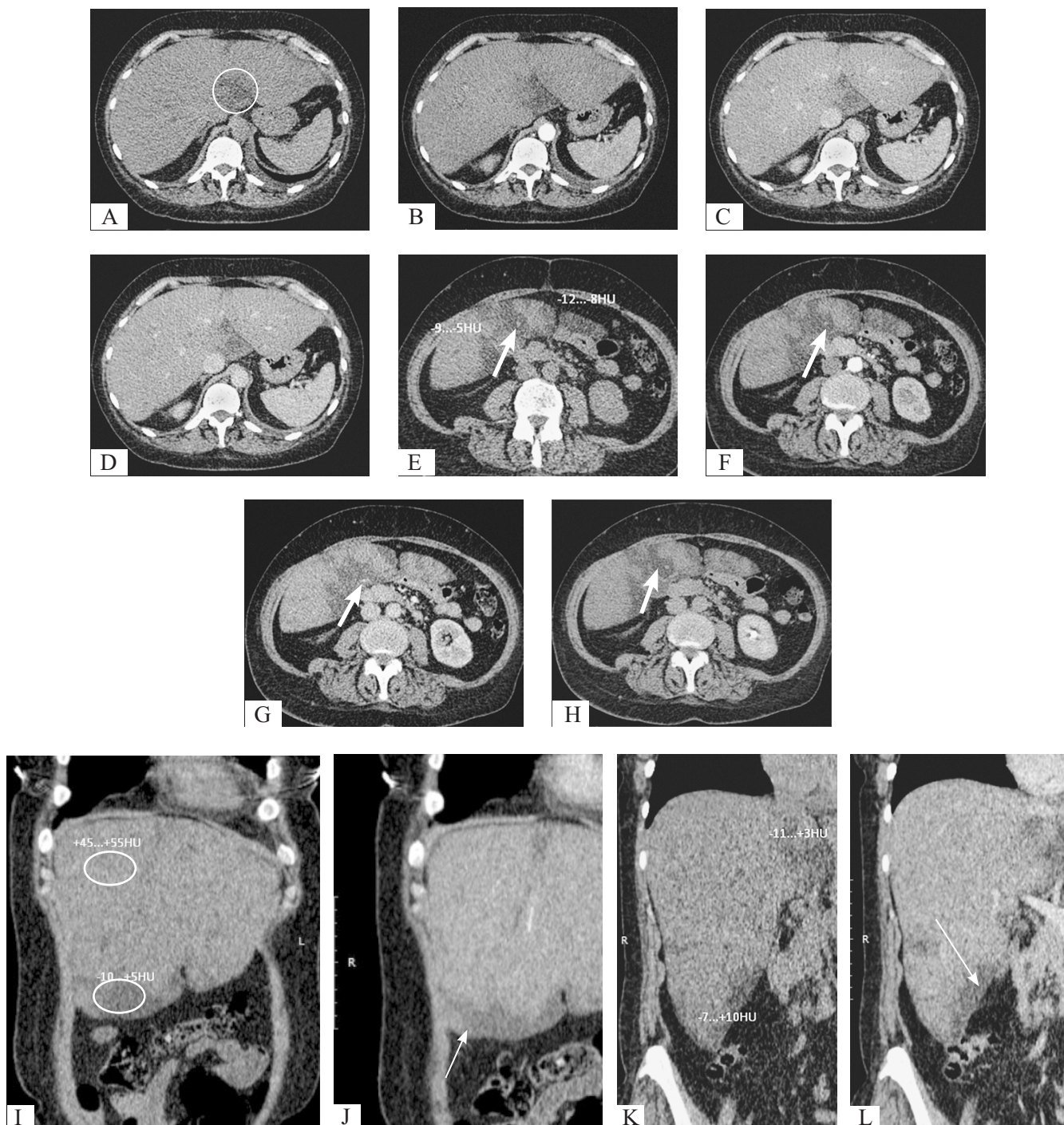


Рис. 5. Мультифазное КТ-сканирование, аксиальная плоскость: А, Е — нативное сканирование; В, F — артериальная фаза; С, G — венозная фаза; D, G — отсроченная фаза, корональная плоскость; I, K — нативное сканирование; J, L — венозная фаза. Диффузный, неоднородный вариант проявления стеатоза представлен субкапсулярными (стрелки (J, L)), параваскулярными (толстые стрелки (E, F, G, H)) гиподенсными участками печени, которые формируют «географический» рисунок ее структуры

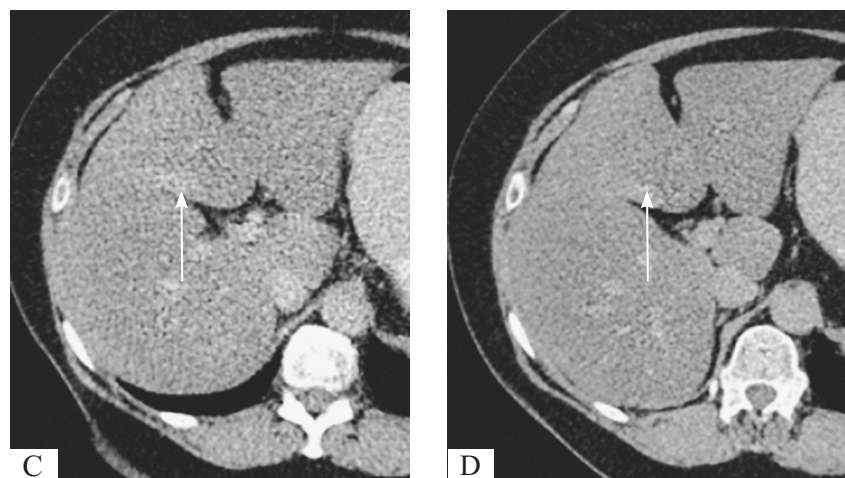
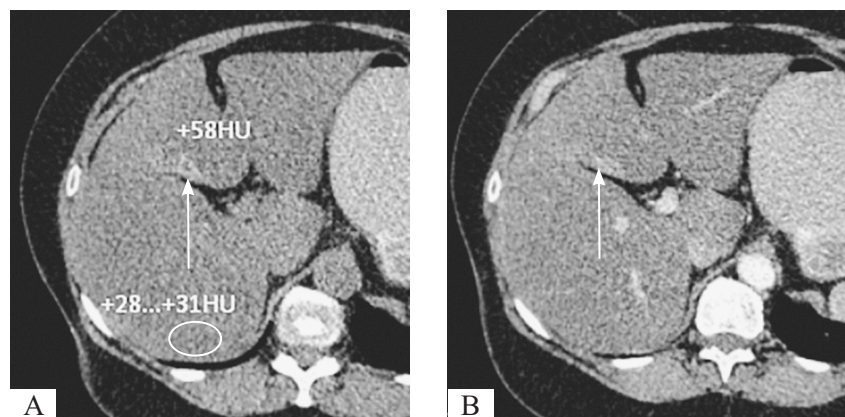


Рис. 6. КТ, мультифазное сканирование, аксиальная плоскость: А — нативное сканирование; В — артериальная фаза; С — венозная фаза; D — отсроченная фаза. Очаг неизменной паренхимы (белая стрелка, А–D) при диффузном снижении плотности печени до +28...+31 едНУ (А, овал)

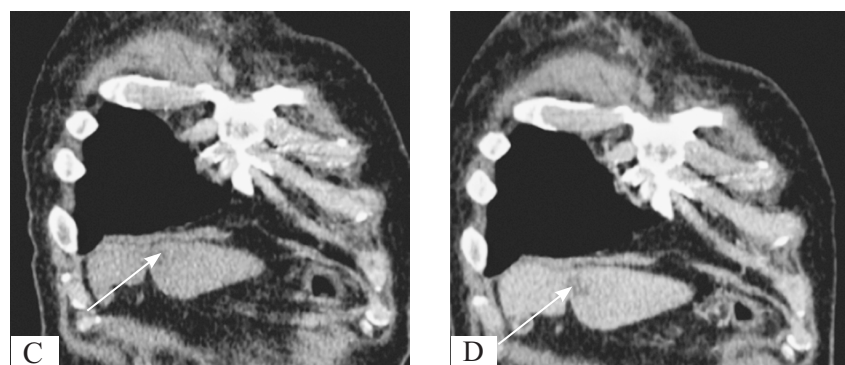
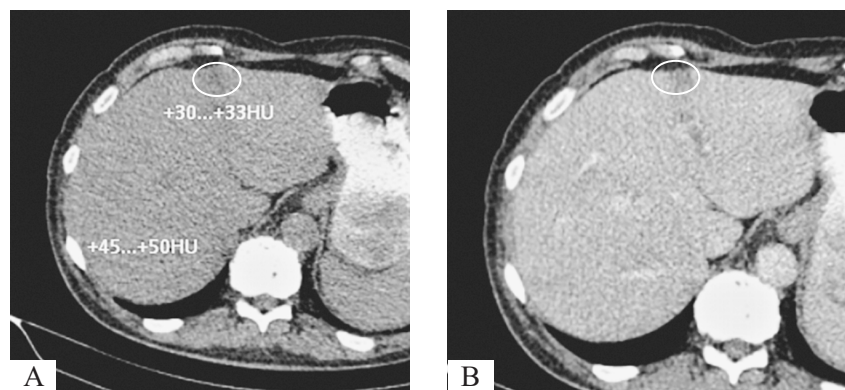


Рис. 7. Гиподенсный очаг (А, В — овал, аксиальная проекция; С, D — стрелка, корональная проекция) при несколько сниженной плотности паренхиме печени при нативном сканировании (А, С) и в венозную фазу (В, D)

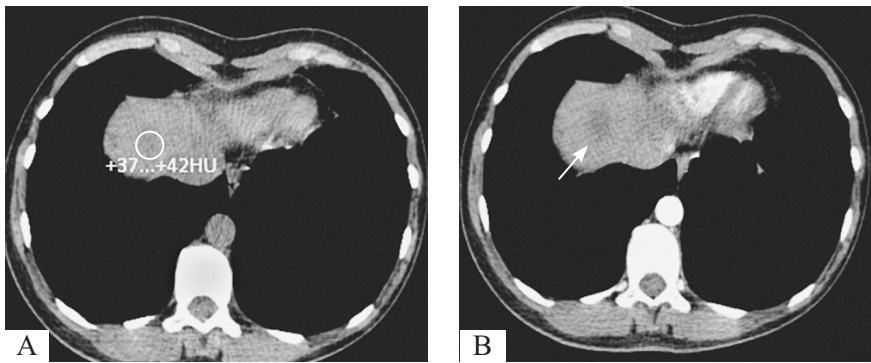


Рис. 8. Вдоль диафрагмальной поверхности печени гиподенсный участок (А — овал; В–D — стрелки), не фиксирующий КП на постконтрастных сканах (В, С, D). Аналогичные участки определялись в паренхиме печени в нетипичных местах (на рисунке не представлены)

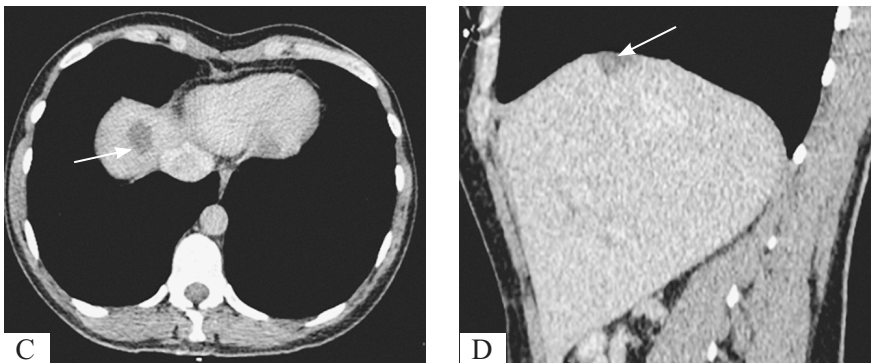


Рис. 9. Субкапсулярный и периваскулярный стеатоз [2]. 46-летняя женщина европеоидной расы с неконтролируемым сахарным диабетом 2-го типа без проявлений почечной недостаточности поступила в отделение неотложной помощи с неопределенными абдоминальными симптомами. Уровень глюкозы в крови определялся в диапазоне от 400 мг/дл до 500 мг/дл<sup>1</sup>. КТ с контрастным усилением: сканы в аксиальной (А) и коронарной (В) проекциях. Множественные субкапсулярные (стрелки) и периваскулярные (круг) гиподенсные участки определяются во всех сегментах печени

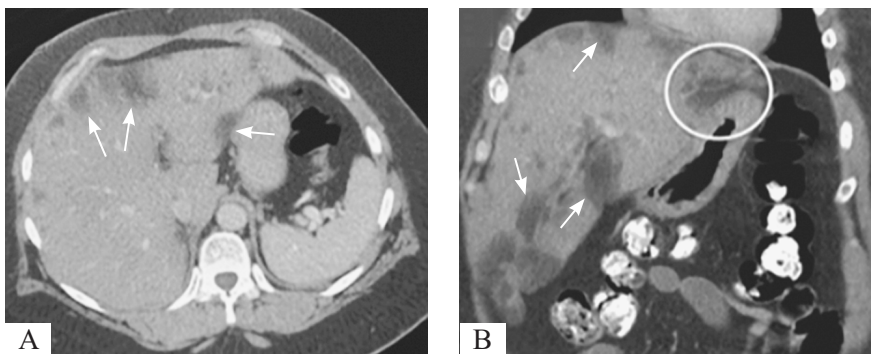


Рис. 10. Та же пациентка. МРТ [2], А: Т1-ВИ с синфазным градиентом (время повторения/время эхо = 150/4,4) показывает гиперинтенсивный сигнал в субкапсулярной области (белая стрелка). МРТ, В: Т1-ВИ с контрастным фазовым градиентом (время повторения/время эхо = 150/2,2) показывает гипоинтенсивный сигнал в соответствующих субкапсулярных областях (белая стрелка)

<sup>1</sup> Массовая концентрация (мг/дл), применяемая в США, Германии и некоторых других странах; в международной практике используется молярная концентрация (ммоль/л). В данном случае при переводе с массовой концентрации на молярную уровень глюкозы крови пациентки колебался от 22 до 27 ммоль/л.

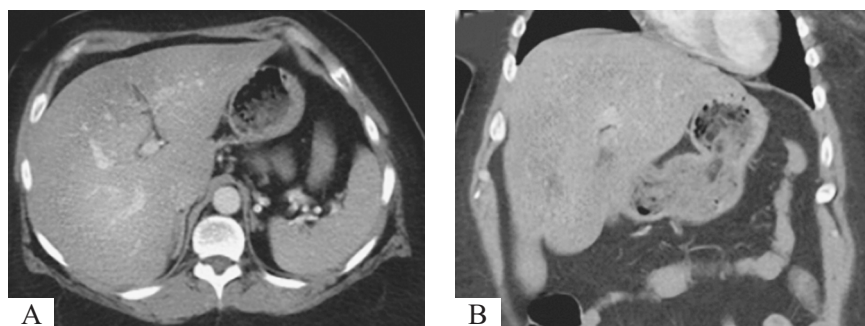


Рис. 11. КТ с контрастным усилением [2]: исследование выполнено через 3 месяца на фоне стабильной контролируемой инсулинотерапии. После снижения уровня глюкозы крови субкапсулярный стеатоз печени почти разрешился (А, В)

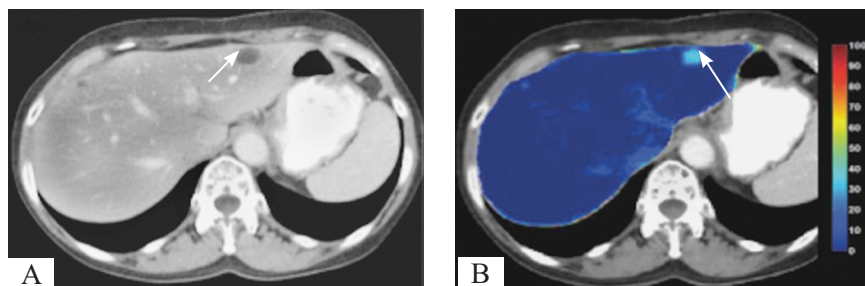


Рис. 12. ДЭКТ с КУ: карты, построенные с использованием MMD-алгоритма [11]. Очаговая форма жирового гепатоза (стрелки)

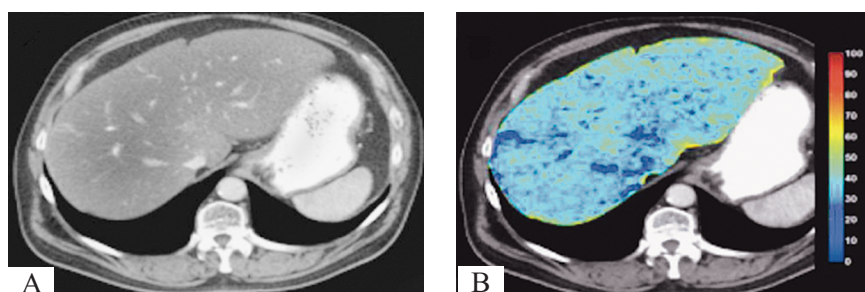


Рис. 13. ДЭКТ с КУ: карты, построенные с использованием MMD-алгоритма [11]. Диффузная форма жирового гепатоза

кровь). Исходные данные ДЭКТ обрабатываются с помощью триплетов, чтобы найти из них наиболее подходящий. Например, MMD из данных ДЭКТ выделяет 80% крови, 19% жира и 1% контрастного препарата, что может применяться при формировании карт жира и железа для диагностики жирового гепатоза и гемохроматоза, для чего триплет жир–кровь–контрастный препарат лучше всего подходит. Таким образом, жировая карта будет показывать содержание 19% жира, карта железа — 0% железа (для любого другого вещества, не входящего в триплет жир–кровь–контрастный препарат, также 0%) [9]. Карты жира, полученные при ДЭКТ, позволяют проводить количественную оценку стеатоза печени, показывая процентную долю жира, а также визуализировать процентное содержание жира в каждом вокселе (рис. 12).

#### ПОЗИТРОННО-ЭМИССИОННАЯ ТОМОГРАФИЯ — КОМПЬЮТЕРНАЯ ТОМОГРАФИЯ

Данный метод не применяется с целью диагностики стеатогепатоза. Более того, метаболическая

активность сохранных гепатоцитов на фоне стеатоза может давать ложноположительный результат [7]. С учетом данных фактов становится очевидным несоответствие соотношения потраченных ресурсов, лучевой нагрузки на пациента с полученными данными.

#### Проявления стеатоза следует дифференцировать от:

- метаболических состояний, вызывающих повышение плотности печени, на фоне которого плотность нормальной паренхимы выглядит сниженной (например, при приеме амиодарона, препаратов золота, за счет отложения железа (гемохроматоз), меди (болезнь Вильсона–Коновалова), гликогена (гликогенозы)) (рис. 14); в данном случае стоит полагаться на знания анамнеза жизни и болезни пациента, помнить, что нормальные значения плотности селезенки  $+45 \pm 5$  едНУ;
- нарушения перфузии (рис. 15) при КУ — при мультифазном сканировании границы и плотности данных зон изменяются;

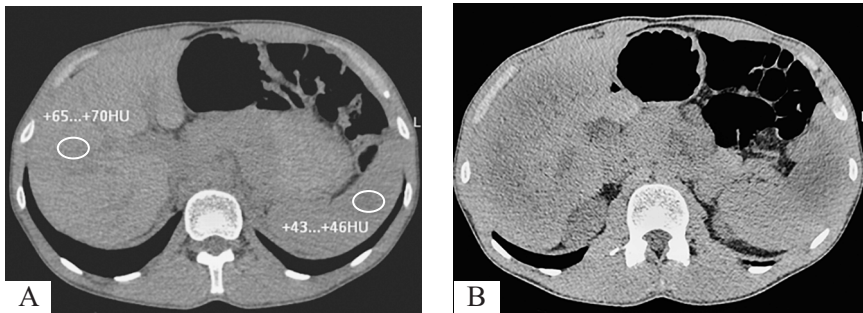


Рис. 14. Отмечается повышение плотности печени на нативных сканах до +70 HU (А, В) при обычных значениях плотности селезенки

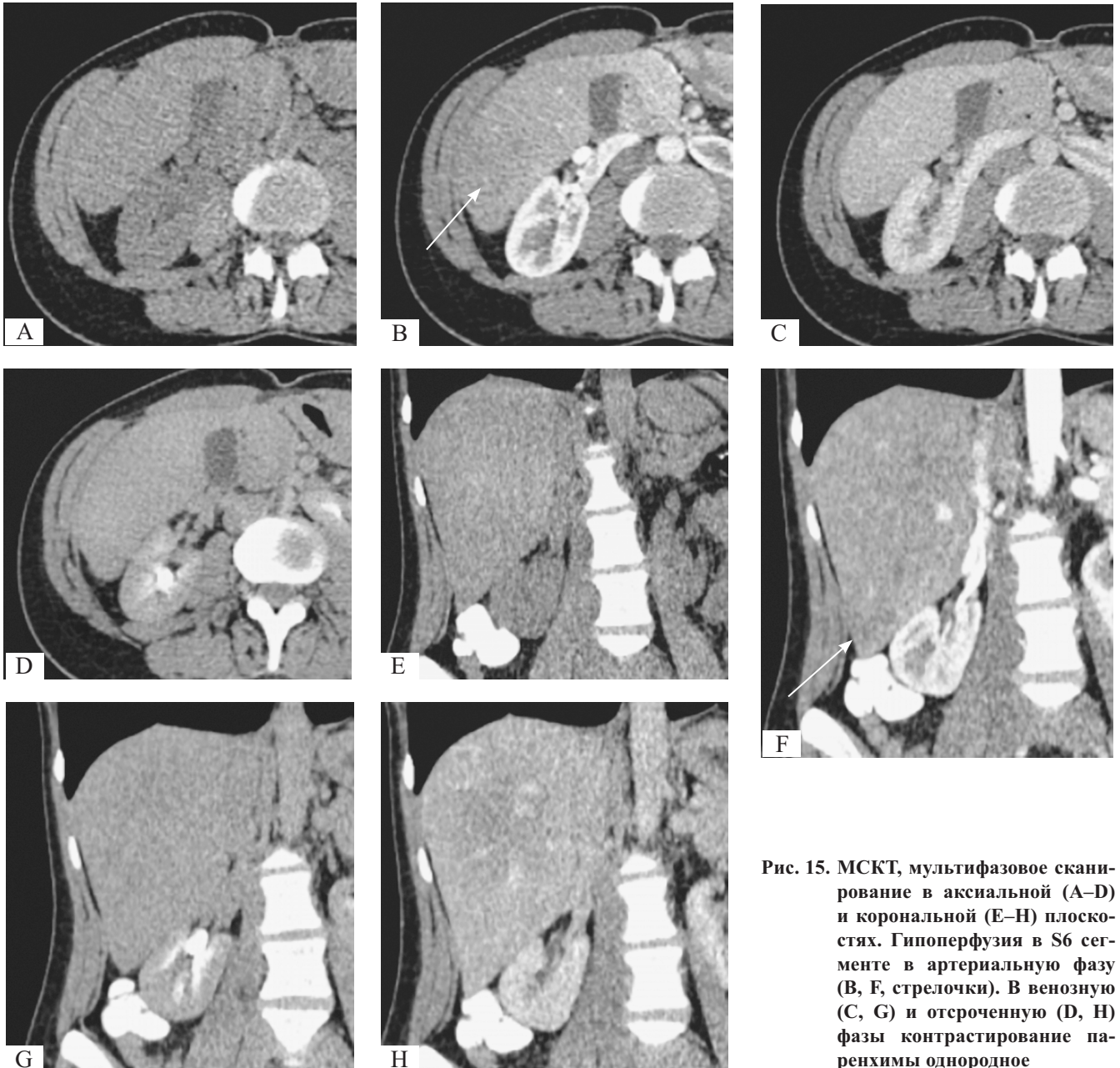


Рис. 15. МСКТ, мультифазовое сканирование в аксиальной (А–D) и корональной (Е–Н) плоскостях. Гипоперфузия в S6 сегменте в артериальную фазу (В, F, стрелочки). В венозную (С, G) и отсроченную (D, H) фазы контрастирование паренхимы однородное

- цирроза–фиброза (рис. 17) — регенераторные узлы (не визуализируются при нативном сканировании, как правило, не накапливают контрастный препарат в артериальную фазу, а в венозную фазу могут не визуализироваться либо проявляются гиподенсными очагами, накапливая контрастный препарат в меньшей степени, чем окружающая ткань, отличительная особенность — размеры данных узлов в венозную и отсроченную фазы сканирования больше, чем в артериальную), печеночные вены не расширены, может проследиваться гепатофугальный кровоток по воротной вене, бугристая поверхность печени;
- метастатического поражения (рис. 21) — обращает внимание нечеткость контуров, изменение размеров и плотности при КУ;
- гепатита — проявляется на КТ гепатомегалией с перипортальной лимфедемой, отеком стенки желчного пузыря, что нехарактерно для стеатоза;
- синдрома Бадда–Киари (обструкция печеночных вен и/или НПВ, внутри- и окологепаточные венозные коллатерали), тромбоз воротной вены (рис. 18, 19) — помимо участков снижения плотности печени определяются внутрипросветные дефекты контрастирования сосудистого русла органа;
- саркоидоза печени — может быть причиной цирроза и симулировать его, в контексте заболевания можно увидеть гиподенсивные гранулемы и лимфаденопатию;
- застойной гепатопатии (рис. 20);
- лимфомы печени — отмечается гепатоспленомегалия, едва заметные очаговые образования и/или диффузная инфильтрация печени (рис. 16).

#### НАПРАВЛЕНИЕ ДАЛЬНЕЙШИХ ИССЛЕДОВАНИЙ

В настоящее время перспективными остаются вопросы по разработке прогностических критериев и поиску оптимальных лечебных мероприятий для

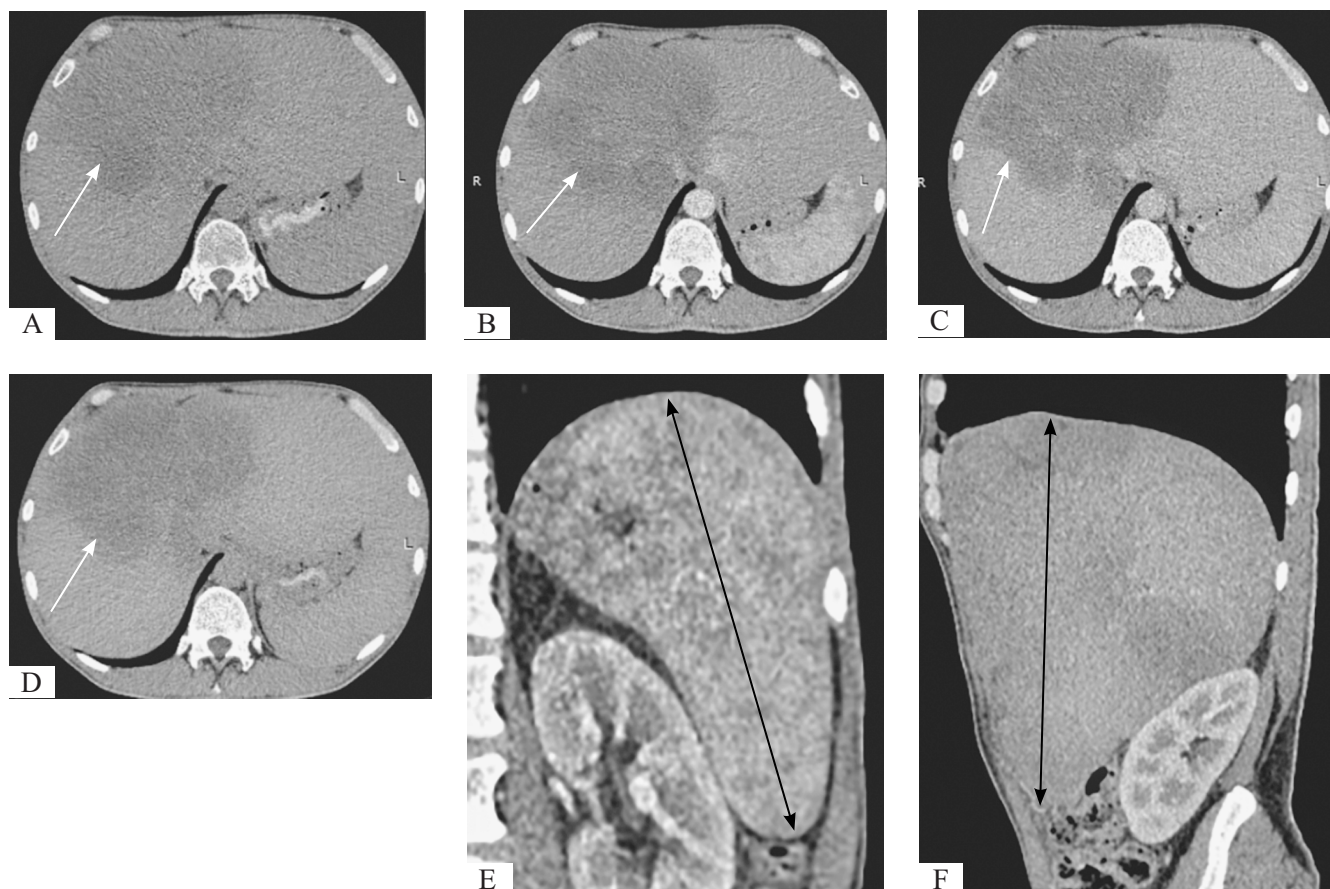


Рис. 16. МСКТ, мультифазное сканирование. Мужчина, 43 года, с установленным диагнозом диффузной неходжкинской лимфомы до лечения: диффузная инфильтрация печени с четкими границами (белые стрелки) при нативном сканировании (А), в артериальной (В), венозной (С), отсроченной (D) фазы, на фоне гепатоспленомегалии (ККР правой доли печени 240 мм (F, черная стрелка), (ККР селезенки 158 мм (E, черная стрелка))

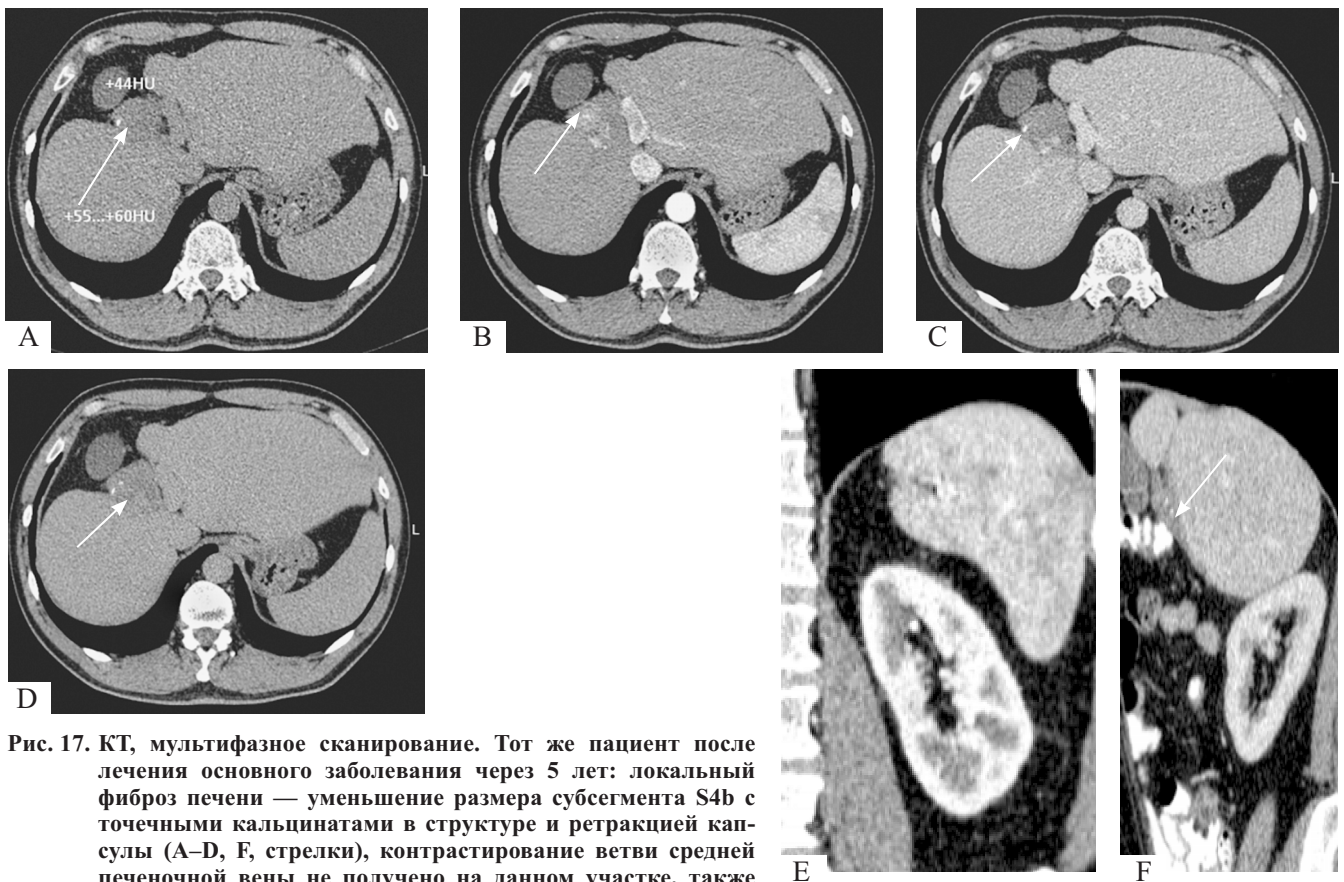


Рис. 17. КТ, мультифазное сканирование. Тот же пациент после лечения основного заболевания через 5 лет: локальный фиброз печени — уменьшение размера субсегмента S4b с точечными кальцинатами в структуре и ретракцией капсулы (A–D, E, стрелки), контрастирование ветви средней печеночной вены не получено на данном участке, также наблюдалась кавернозная трансформация сегмента ветви правой воротной вены на границе S4b/S8 (не представлена на рисунке), на фоне уменьшения размеров печени (F; ККР правой доли печени 95 мм) и селезенки (E; ККР 108 мм)

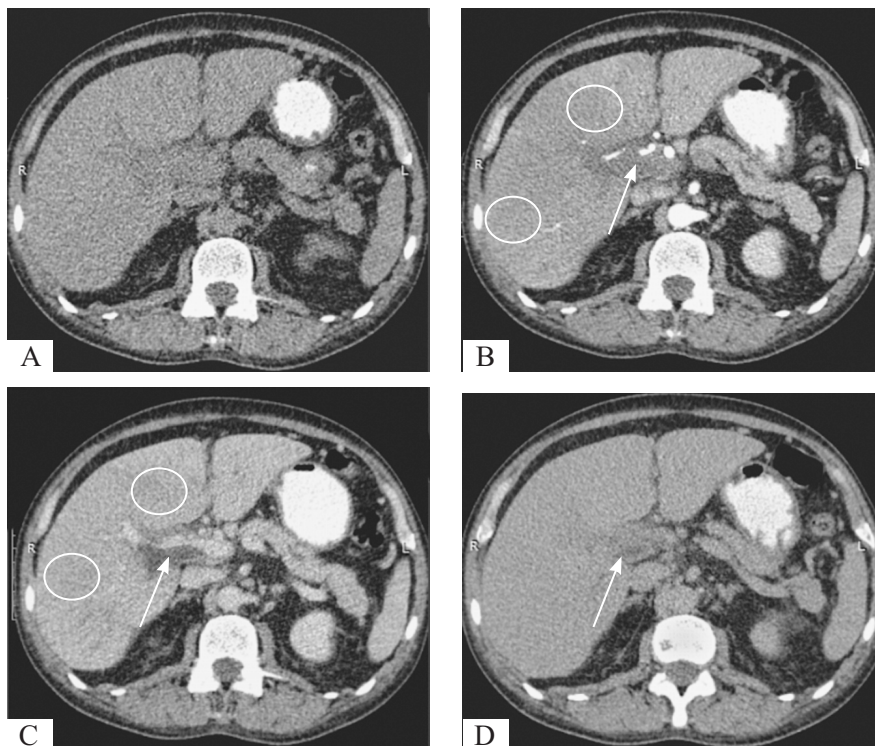


Рис. 18. КТ, мультифазное сканирование. Определяется нарушение перфузии в артериальную (B) и венозную (C) фазы сканирования (овалы). На всех постконтрастных (B–D) сканах отмечается наличие внутрипросветного дефекта в воротной вене (белая стрелка)

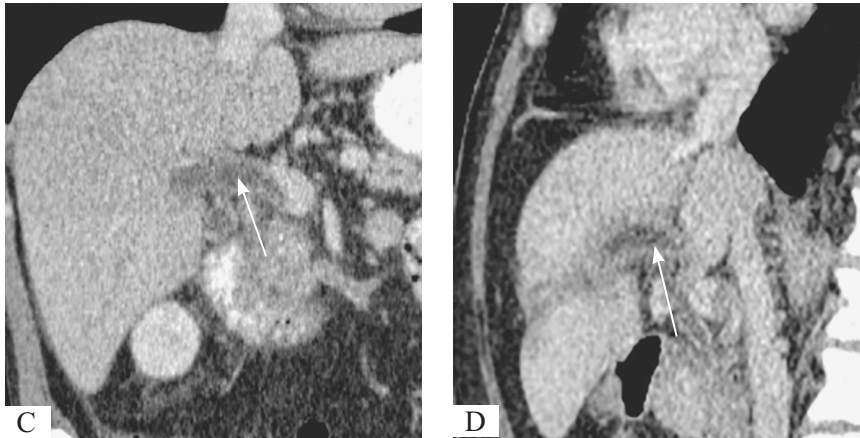
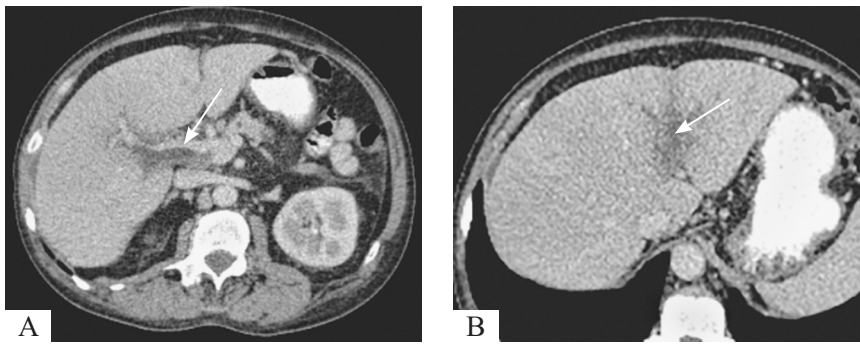


Рис. 19. МСКТ, венозная фаза. Тромбоз воротной вены: внутрипросветные дефекты (белые стрелки) воротной вены (правая ветвь, левая ветвь), на фоне которых отмечается незначительное снижение плотности прилегающих сегментов печени

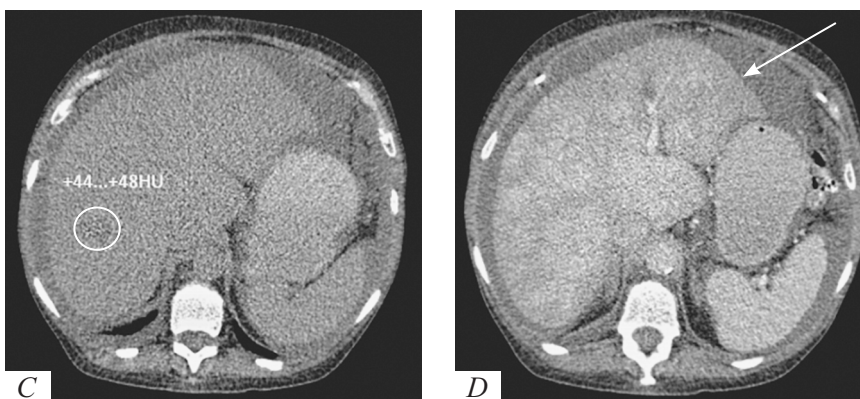
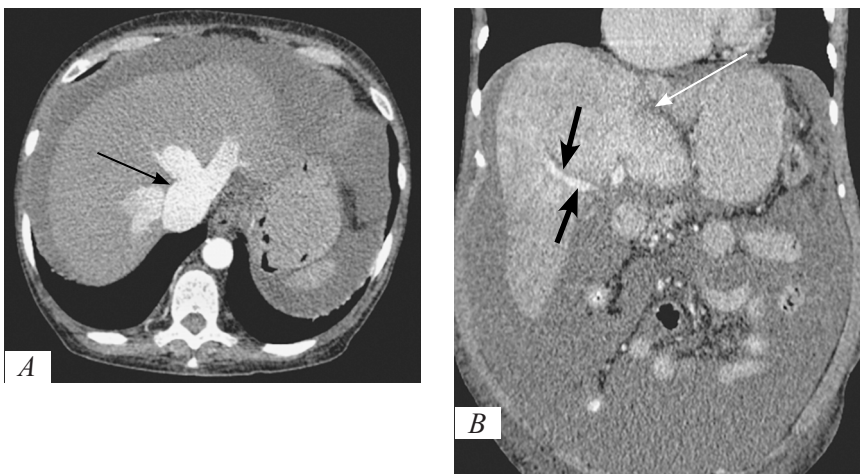
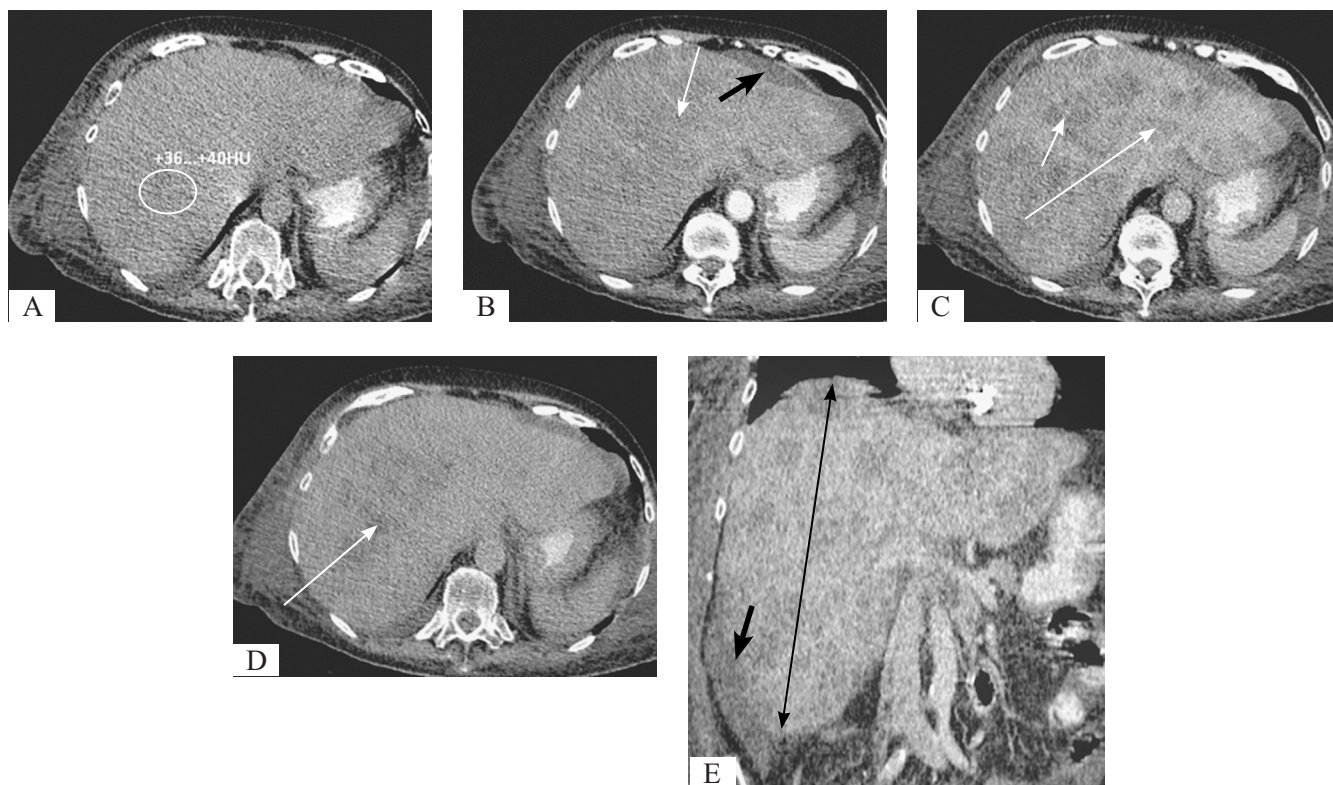


Рис. 20. КТ, мультифазное сканирование. Застойная гепатопатия со снижением нативных плотностных характеристик (С) за счет портальной гипертензии надпеченочного типа. Ранее ретроградное контрастирование расширенных НПВ и печеночных вен в артериальную фазу с формированием симптома «Playboy Vippu» (А, черная стрелка). В венозную фазу определяется мозаичная гепатограмма, линейные и криволинейные гиподенные участки (белые стрелки), отстающие из-за отсроченного контрастирования малых и средних веточек воротной вены, симптом «перипортального венца» как признак периваскулярного интерстициального отека (В, толстые черные стрелки). Асцит (В, С, D)



**Рис. 21.** КТ, мультифазное сканирование. При нативном сканировании (А) прослеживается снижение плотностных показателей печени без четких контуров, границ, признаков масс-эффекта. На постконтрастных изображениях (В–D) определяется гепатомегалия (Е, черная стрелка; ККР правой доли печени 230 мм) с бесчисленными мелкими неравномерно гиподенсными очагами (А–D, белые стрелки), окруженные интенсивно накапливающей паренхимой печени или ободком контрастного усиления, умеренным асцитом (В, Е, толстая черная стрелка)

организации эффективной диспансеризации групп риска по стеатогепатозу. Установление наличия жирового гепатоза как качественной оценки уже не удовлетворяет потребности клиницистов. За счет этого возрастает необходимость развития неинвазивных методов количественной оценки стеатогепатоза для диагностических целей и в качестве потенциальных инструментов для скрининга.

Среди методов для скринингового исследования жирового гепатоза в настоящее время активно развивается количественное УЗИ. Данный метод операторо- и аппарато-независимый. При количественном УЗИ оценивают два параметра — коэффициент затухания, аналогичный затемнению структур печени, и коэффициент обратного рассеяния, аналогичный эхогенности. Для учета погрешностей машины и оператора применяются калибровочные фантомы. Стоит отметить, что количественное УЗИ может быть реализовано при массовом исследовании, выполняется во время обычного УЗИ, незначительно увеличивая время его проведения.

Предварительные исследования [17] показали, что количественное УЗИ предпочтительнее в диагностике и классификации стеатоза печени.

По аналогии с количественным УЗИ рядом авторов [6] был предложен автоматизированный алгоритм сегментации печени и количественного определения жира в ней при КТ-исследовании без КУ. В ходе данного исследования [6] было выявлено, что распространенность бессимптомного стеатоза печени превышала 50%, при этом стеатоз средней и тяжелой степени составлял 10%. Отмечалась слабая корреляция стеатоза печени с индексом массы тела, возрастом и полом. Совокупность полученных данных выявили неэффективность демографической и морфометрической оценки группы рисков жирового стеатоза. Алгоритм выявлял сначала все воксели, относящиеся к печени, сегментировал печень в исследовании и вычислял среднее значение ее плотности. Технически алгоритм хорошо зарекомендовал себя: средняя разница между ручным и автоматическим методом составила менее 3 едНУ.

У МР-аппаратов с индукцией 3 Тл лучше возможности для выявления и количественной оценки стеатоза по сравнению с аппаратами 1,5 Тл. На аппаратах 1,5 Тл время эха составляет около 4,6 мсек (in-phase) и 2,3 мсек (opposed-phase), а на

аппаратах 3 Тл может использоваться более короткое время.

МР-спектроскопия, помимо расчета значений PDFF, позволяет определять параметры состава жирных кислот. Однако МР-спектроскопия не может быть использована для создания карт распределения жира внутри исследуемого органа, как это могут делать методы CSE MRI, что, несомненно, делает эти методики более привлекательными для медицинских приложений, учитывая тот факт, что распределение жира может быть неоднородно.

Исследования по ДЭКТ [18] выявило сильную корреляцию между измерениями плотности печени в единицах Хаунсфилда и процентного содержания жира в печени с использованием ДЭКТ с быстрым переключением kV, а также алгоритма количественного определения жира в печени MMD независимо от фазы сканирования. Порог 10% жира в печени с использованием ДЭКТ привел к чувствительности и специфичности 95% для прогнозирования порога 40 HU, указывающего на умеренно тяжелый стеатоз печени. Количественное определение жира в печени может использоваться в присутствии контрастных веществ и может быть альтернативным методом диагностики стеатоза печени средней и тяжелой степени как при сканировании ДЭКТ без контраста, так и при сканировании с контрастным усилением [18].

## ЛИТЕРАТУРА

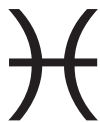- Alvarez R.E., Macovski A. Energy-selective reconstructions in X-ray computerised tomography. *Physics in Medicine and Biology*. 1976; 5(21): 002.
- Chowdhary V., Pernicka J.S., Sharma R. Rare presentation of subcapsular hepatic steatosis in a woman with uncontrolled diabetes without peritoneal dialysis: a case report. *J Med Case Rep*. 2016; 10(1): 370. DOI: 10.1186/s13256-016-1152-8. PMID: 27998312; PMCID: PMC5175298.
- Committee Opinion No. 723: Guidelines for Diagnostic Imaging During Pregnancy and Lactation. *Obstetrics & Gynecology* 2017; 130(4): e210-e216 DOI: 10.1097/AOG.0000000000002355.
- Gao E., Hercun J., Heller T., Vilarinho S. Undiagnosed liver diseases. *Transl Gastroenterol Hepatol*. 2021; 6: 28. Doi: 10.21037/tgh.2020.04.04. PMID: 33824932; PMCID: PMC7829073.
- Gherlan G.S. Liver ultrasound elastography: More than staging the disease. *World J Hepatol*. 2015; 7(12): 1595–600. DOI: 10.4254/wjh.v7.i12.1595. PMID: 26140079; PMCID: PMC4483541.
- Graffy P.M., Sandfort V., Summers R.M., Pickhardt P.J. Automated Liver Fat Quantification at Nonenhanced Abdominal CT for Population-based Steatosis Assessment. *Radiology*. 2019; 293(2): 334–42. DOI: 10.1148/radiol.2019190512. Epub 2019 Sep 17. PMID: 31526254; PMCID: PMC6822771.
- Harisankar C.N. Focal fat sparing of the liver: a nonmalignant cause of focal FDG uptake on FDG PET/CT. *Clin Nucl Med*. 2014; 39: e359–61. [https://pcheng.org/calc/hepatic\\_fat\\_mri.html](https://pcheng.org/calc/hepatic_fat_mri.html).
- Mahmood U., Horvat N., Horvat J.V. et al. Rapid switching kVp dual energy CT: Value of reconstructed dual energy CT images and organ dose assessment in multiphase liver CT exams 143. *Eur. J. Radiol*. 2018; 102: 102–8.
- Mendonca P.R.S., Lamb P., Sahani D.V. A flexible method for multi-material decomposition of dual-energy CT images. *IEEE Transactions on Medical Imaging*. 2014; 1(33): 99–116.
- Morgan M., Iqbal S. MR elastography. Reference article, *Radiopaedia.org*. (accessed on 23 Oct 2022). <https://doi.org/10.53347/rID-73255>.
- Patino M. et al. Material Separation Using Dual-Energy CT: Current and Emerging Applications. *RadioGraphics*. 2016; 4(36).
- Pickhardt P.J., Graffy P.M., Reeder S.B. et al. Quantification of Liver Fat Content With Unenhanced MDCT: Phantom and Clinical Correlation With MRI Proton Density Fat Fraction. *AJR Am J Roentgenol*. 2018; 211(3): W151–7. DOI: 10.2214/AJR.17.19391. Epub 2018 Jul 17. PMID: 30016142; PMCID: PMC6615548.
- Reeder S.B. Emerging quantitative magnetic resonance imaging biomarkers of hepatic steatosis. *Hepatology*. 2013; 58(6): 1877–80. DOI: 10.1002/hep.26543. Epub 2013 Oct 11. PMID: 23744793; PMCID: PMC5423437.
- Sirlin C.B. Invited Commentary on Image-based quantification of hepatic fat: methods and clinical applications. *RadioGraphics*. 2009; 29: 1277–80.
- Ünal E., İdilman İ.S., Karaosmanoğlu A.D. et al. Hyperintensity at fat spared area in steatotic liver on the hepatobiliary phase MRI. *Diagn Interv Radiol*. 2019; 25(6): 416–20. DOI: 10.5152/dir.2019.18535. PMID: 31650968; PMCID: PMC6837304
- Vernon G., Baranova A., Younossi Z.M. Systematic review: the epidemiology and natural history of non-alcoholic fatty liver disease and non-alcoholic steatohepatitis in adults. *Aliment Pharmacol Ther*. 2011; 34: 274–85.
- Xu L., Lu W., Li P. et al. A comparison of hepatic steatosis index, controlled attenuation parameter and ultrasound as noninvasive diagnostic tools for steatosis in chronic hepatitis B. *Dig Liver Dis* 2017; 49: 910–7. DOI: 10.1016/j.dld.2017.03.013.
- Xu J.J., Boesen M.R., Hansen S.L. et al. Assessment of Liver Fat: Dual-Energy CT versus Conventional CT with and without Contrast. *Diagnostics*. 2022; 12: 708. <https://doi.org/10.3390/diagnostics12030708>.
- Zhang Y.N., Fowler K.J., Hamilton G. et al. Liver fat imaging—a clinical overview of ultrasound, CT, and MR imaging. *Br J Radiol*. 2018; 91(1089): 20170959. DOI: 10.1259/bjr.20170959. Epub 2018 Jun 6. PMID: 29722568; PMCID: PMC6223150.

20. Бакулин И.Г., Сандлер Ю.Г., Кейян В.А. и др. Оценка стеатоза печени с помощью неинвазивного метода: миф или реальность? Доктор.РУ. Гастроэнтерология. 2015; 12(113): 57–64.
21. Вэбб У.Р., Брант У.Э., Мэйджор Н.М. Компьютерная томография: грудь, живот, малый таз, опорно-двигательный аппарат; пер. с англ. под ред. И.Е.Тюрина. М.: ГЭОТАР-Медиа; 2018.
22. Ильченко Л.Ю., Дьякова И.П., Комаров Б.Д. и др. Биопсия печени: показания, противопоказания, методика проведения. Методические рекомендации. Под редакцией д.м.н., проф. Л.Б. Лазебника. М.: Анахарсис; 2004.
23. Лазебник Л.Б., Голованова Е.В., Туркина С.В. и др. Неалкогольная жировая болезнь печени у взрослых: клиника, диагностика, лечение. Рекомендации для терапевтов, третья версия. Экспериментальная и клиническая гастроэнтерология. 2021; 1(1): 4–52. <https://doi.org/10.31146/1682-8658-ecg-185-1-4-52>.
24. Макаров Л.М., Поздняков А.В., Малеков Д.А., Баранова М.М. Физиологическая кибернетика. СПб.; 2016. eLIBRARY ID: 26086194.
25. Малеков Д.А., Канина Л.Я., Поздняков А.В. и др. Визуализация лимфатической системы, возможности магнитно-резонансной томографии 2021 ФГБОУ ВО СПбГПМУ. СПб.; 2021: 228–34. eLIBRARY ID: 46515229.
26. Разинова А.А., Гребенюк М.М., Поздняков А.В. и др. Высокотехнологичные методы визуализации (физико-технические основы высокотехнологичных методов визуализации). СПб.; 2019: 48. eLIBRARY ID: 38429161.
27. Федерли М.П., Раман Ш.П., Таблин М.Э. и др. Пер. с англ.; под ред. акад. РАН Ивашкина В.Т., проф. Китаева В.М. Дифференциальная диагностика средствами визуализации. Живот и малый таз. М.: МЕДпресс-информ; 2020.
- DOI: 10.4254/wjh.v7.i12.1595. PMID: 26140079; PMCID: PMC4483541.
6. Graffy P.M., Sandfort V., Summers R.M., Pickhardt P.J. Automated Liver Fat Quantification at Nonenhanced Abdominal CT for Population-based Steatosis Assessment. *Radiology*. 2019; 293(2): 334–42. DOI: 10.1148/radiol.2019190512. Epub 2019 Sep 17. PMID: 31526254; PMCID: PMC6822771.
7. Harisankar C.N. Focal fat sparing of the liver: a nonmalignant cause of focal FDG uptake on FDG PET/CT. *Clin Nucl Med*. 2014; 39: e359–61. [https://pcheng.org/calc/hepatic\\_fat\\_mri.html](https://pcheng.org/calc/hepatic_fat_mri.html).
8. Mahmood U., Horvat N., Horvat J.V. et al. Rapid switching kVp dual energy CT: Value of reconstructed dual energy CT images and organ dose assessment in multiphasic liver CT exams 143. *Eur. J. Radiol*. 2018; 102: 102–8.
9. Mendonca P.R.S., Lamb P., Sahani D.V. A flexible method for multi-material decomposition of dual-energy CT images. *IEEE Transactions on Medical Imaging*. 2014; 1(33): 99–116.
10. Morgan M., Iqbal S. MR elastography. Reference article, *Radiopaedia.org*. (accessed on 23 Oct 2022). <https://doi.org/10.53347/rID-73255>.
11. Patino M. et al. Material Separation Using Dual-Energy CT: Current and Emerging Applications. *RadioGraphics*. 2016; 4(36).
12. Pickhardt P.J., Graffy P.M., Reeder S.B. et al. Quantification of Liver Fat Content With Unenhanced MDCT: Phantom and Clinical Correlation With MRI Proton Density Fat Fraction. *AJR Am J Roentgenol*. 2018; 211(3): W151–7. DOI: 10.2214/AJR.17.19391. Epub 2018 Jul 17. PMID: 30016142; PMCID: PMC6615548.
13. Reeder S.B. Emerging quantitative magnetic resonance imaging biomarkers of hepatic steatosis. *Hepatology*. 2013; 58(6): 1877–80. DOI: 10.1002/hep.26543. Epub 2013 Oct 11. PMID: 23744793; PMCID: PMC5423437.
14. Sirlin C.B. Invited Commentary on Image-based quantification of hepatic fat: methods and clinical applications. *RadioGraphics*. 2009; 29: 1277–80.
15. Ünal E., İdilman İ.S., Karaosmanoğlu A.D. et al. Hyperintensity at fat spared area in steatotic liver on the hepatobiliary phase MRI. *Diagn Interv Radiol*. 2019; 25(6): 416–20. DOI: 10.5152/dir.2019.18535. PMID: 31650968; PMCID: PMC6837304
16. Vernon G., Baranova A., Younossi Z.M. Systematic review: the epidemiology and natural history of non-alcoholic fatty liver disease and non-alcoholic steatohepatitis in adults. *Aliment Pharmacol Ther*. 2011; 34: 274–85.
17. Xu L., Lu W., Li P. et al. A comparison of hepatic steatosis index, controlled attenuation parameter and ultrasound as noninvasive diagnostic tools for steatosis in chronic hepatitis B. *Dig Liver Dis* 2017; 49: 910–7. DOI: 10.1016/j.dld.2017.03.013.
18. Xu J.J., Boesen M.R., Hansen S.L. et al. Assessment of Liver Fat: Dual-Energy CT versus Conventional CT with and without Contrast. *Diagnostics*. 2022; 12: 708. <https://doi.org/10.3390/diagnostics12030708>.

## REFERENCES

1. Alvarez R.E., Macovski A. Energy-selective reconstructions in X-ray computerized tomography. *Physics in Medicine and Biology*. 1976; 5(21): 002.
2. Chowdhary V., Pernicka J.S., Sharma R. Rare presentation of subcapsular hepatic steatosis in a woman with uncontrolled diabetes without peritoneal dialysis: a case report. *J Med Case Rep*. 2016; 10(1): 370. DOI: 10.1186/s13256-016-1152-8. PMID: 27998312; PMCID: PMC5175298.
3. Committee Opinion No. 723: Guidelines for Diagnostic Imaging During Pregnancy and Lactation. *Obstetrics & Gynecology* 2017; 130(4): e210–e216 DOI: 10.1097/AOG.0000000000002355.
4. Gao E., Hercun J., Heller T., Vilarinho S. Undiagnosed liver diseases. *Transl Gastroenterol Hepatol*. 2021; 6: 28. Doi: 10.21037/tgh.2020.04.04. PMID: 33824932; PMCID: PMC7829073.
5. Gherlan G.S. Liver ultrasound elastography: More than staging the disease. *World J Hepatol*. 2015; 7(12): 1595–600.

19. Zhang Y.N., Fowler K.J., Hamilton G. et al. Liver fat imaging—a clinical overview of ultrasound, CT, and MR imaging. *Br J Radiol.* 2018; 91(1089): 20170959. DOI: 10.1259/bjr.20170959. Epub 2018 Jun 6. PMID: 29722568; PMCID: PMC6223150.
20. Bakulin I.G., Sandler Yu.G., Kayyan V.A., Vinnitskaya E.V. i dr. Otsenka steatoza pecheni s pomoshch'yu neinvazivnogo metoda: mif ili real'nost'? [Assessment of liver steatosis using a non-invasive method: myth or reality?] *Doktor.RU. Gastroenterologiya.* 2015; 12(113): 57–64. (in Russian).
21. Veib U.R., Brant U.E., Meydzhor N.M. Komp'yuternaya tomografiya: grud', zhivot, malyy taz, oporno-dvigatel'nyy apparat [Computed tomography: chest, stomach, small pelvis, musculoskeletal system]. *Per.s.angl. pod red. I.Ye.Tyurina. Moskva: GEOTAR-Media Publ.; 2018.* (in Russian).
22. Il'chenko L.Yu., D'yakova I.P., Komarov B.D. i dr. Biopsiya pecheni: pokazaniya, protivopokazaniya, metodika provedeniya: metodicheskiye rekomendatsii [Liver biopsy: indications, contraindications, methodology: methodological recommendations]. *Pod redaktsiyey d.m.n., prof. L.B. Lazebnika. Moskva: Anakharsis Publ.; 2004.*
23. Lazebnik L.B., Golovanova Ye.V., Turkina S.V. i dr. Nealkogol'naya zhirovaya bolezn' pecheni u vzroslykh: klinika, diagnostika, lecheniye. Rekomendatsii dlya terapevtov, tret'ya versiya [Non -alcoholic fatty liver disease in adults: clinic, diagnosis, treatment. Recommendations for therapists, third version]. *Eksperimental'naya i klinicheskaya gastroenterologiya.* 2021; 1(1): 4–52. <https://doi.org/10.31146/1682-8658-ecg-185-1-4-52>. (in Russian).
24. Makarov L.M., Pozdnyakov A.V., Malekov D.A., Baranova M.M. *Fiziologicheskaya kibernetika [Physiological cybernetics]. Sankt-Peterburg; 2016. eLIBRARY ID: 26086194.*
25. Malekov D.A., Kanina L.Ya., Pozdnyakov A.V. i dr. Vizualizatsiya limfaticheskoy sistemy, vozmozhnosti magnitno-rezonansnoy tomografii [Visualization of the lymphatic system, the possibilities of magnetic resonance imaging]. *Sankt-Peterburg; 2021: 228–34. eLIBRARY ID: 46515229.* (in Russian).
26. Razinova A.A., Grebenyuk M.M., Pozdnyakov A.V. i dr. *Vysokotekhnologichnyye metody vizualizatsii (fiziko-tehnicheskiye osnovy vysokotekhnologichnykh metodov vizualizatsii) [High-tech visualization methods (physical and technical foundations of high-tech visualization methods)]. Sankt-Peterburg; 2019: 48. eLIBRARY ID: 38429161.* (in Russian).
27. Federli M.P., Raman Sh.P., Tablin M.E. i dr. *Per. from English.; Ed. Acad. RAS Ivashkin V.T., prof. Kitaeva V.M. Diferentsial'naya diagnostika sredstvami vizualizatsii. Zhivot i malyy taz. [Differential diagnosis by visualization. Stomach and small pelvis]. Moskva: MEDpress-inform Publ.; 2020.* (in Russian).



УДК 616-079.1+616-053.2-073.75+612.438+616-091.8+616.411-007.42-007.272+615.837.3

## НЕКОТОРЫЕ АСПЕКТЫ ЛУЧЕВОЙ ДИАГНОСТИКИ ПРИ ВЫЯВЛЕНИИ ПАТОЛОГИИ ВИЛОЧКОВОЙ ЖЕЛЕЗЫ У ДЕТЕЙ (ОБЗОР ЛИТЕРАТУРЫ, КЛИНИЧЕСКИЕ НАБЛЮДЕНИЯ)

© Елена Анатольевна Сотникова, Мария Петровна Коваленко

Санкт-Петербургский государственный педиатрический медицинский университет. 194100, Российская Федерация, г. Санкт-Петербург, ул. Литовская, д. 2

**Контактная информация:** Елена Анатольевна Сотникова — к.м.н., доцент кафедры медицинской биофизики.  
E-mail: elena\_sotnikova@mail.ru

Поступила: 25.07.2022

Одобрена: 23.08.2022

Принята к печати: 06.10.2022

**Резюме.** Анализ литературных данных и клинические наблюдения, представленные в нашей статье, доказывают важность использования методов лучевой диагностики в выявлении заболеваний тимуса у детей, а именно рентгенографии и ультразвукового исследования как широко распространенных.

**Ключевые слова:** лучевая диагностика; тимус; рентгенография; ультразвуковая диагностика; аплазия тимуса; тимомегалия; эктопия тимуса.

## SOME ASPECTS OF RADIODIAGNOSIS IN THE DETECTION OF THYMUS PATHOLOGY IN CHILDREN (LITERATURE REVIEW, CLINICAL OBSERVATIONS)

© Elena A. Sotnikova, Maria P. Kovalenko

Saint Petersburg State Pediatric Medical University. Lithuania 2, Saint Petersburg, Russian Federation, 194100

**Contact information:** Elena A. Sotnikova — Candidate of Medical Sciences, Associate Professor of the Department of Medical Biophysics. E-mail: elena\_sotnikova@mail.ru

Received: 25.07.2022

Revised: 23.08.2022

Accepted: 06.10.2022

**Summary.** The analysis of literature data and clinical observations presented in our article prove the importance of using radiation diagnostic methods in detecting thymus diseases in children, namely radiography and ultrasound, as widespread.

**Key words:** radiation diagnostics; thymus; radiography; ultrasound diagnostics; thymus aplasia; thymomegaly; thymus ectopia.

### ВВЕДЕНИЕ

#### История

Началом изучения вилочковой железы (ВЖ) можно считать 1614 г., когда профессор Базельского университета Феликс Платтер описал внезапную смерть 5-месячного ребенка, при вскрытии трупа которого не было найдено никаких причин, способных объяснить смерть, кроме очень большого тимуса.

В середине XIX в. профессор Венского университета Карл Рокитанский высказал предположение об инкреторной функции ВЖ. Данная концепция была положена в основу представлений о тимико-лимфатическом статусе как врожденной особенно-

сти конституции, предрасполагающей к внезапной смерти от незначительных причин.

В начале 1960-х гг. было доказано, что тимус является центральным органом иммунной системы.

В 1970 г. проф. Т.Е. Ивановская для обозначения увеличенной ВЖ предложила термин «тимомегалия» (ТМ). Под ТМ понимают увеличение объема и массы тимуса выше предельных возрастных значений с сохранением нормальной гистоархитектоники органа. Однако проведенные исследования показали, что ТМ является лишь одним из симптомов того состояния, которое существует у детей, имеющих увеличенную ВЖ. Данное состояние следует обозначать как «синдром Платтера», при котором клинические и па-

раклинические методы обследования позволяют выявить у детей ряд специфических изменений организма, сочетающихся с первичной длительно сохраняющейся ТМ [5].

### Анатомия

ВЖ, или тимус, состоит из двух долей и расположена непосредственно за грудиной. Группы долек тимуса могут встречаться вокруг щитовидной железы, внутри ткани щитовидной железы, в области миндалин, мягких тканях шеи, реже в клетчатке средостения [2].

Об этом следует помнить, оценивая результат проведенных лучевых исследований. Такие находки носят название добавочного, или абберантного, тимуса. По данным некоторых авторов, абберантный тимус встречается до 25% в популяции, чаще у лиц женского пола [13].

Знание этапов эмбриогенеза имеет большое значение для понимания возможной патологии, особенно в детском возрасте.

Тимус закладывается на 4-й неделе внутриутробного развития, раньше других лимфоидных и эндокринных органов, в виде двух тяжелой многослойного эпителия из III или IV пары жаберных карманов краниального отдела головной кишки [9].

### Термины

Для обозначения увеличения ВЖ у детей в медицинской литературе используются следующие определения: тимомегалия, гиперплазия тимуса, истинная гиперплазия тимуса, рикошетная гиперплазия тимуса, гипертрофия тимуса, персистирующая тимомегалия, акцидентальная инволюция, синдром увеличения вилочковой железы, лимфатико-гипопластическая аномалия конституции.

В отечественной литературе последних лет чаще используются термины «тимомегалия», «акцидентальная инволюция», в англоязычной более распространены понятия «гиперплазия тимуса», «острая инволюция тимуса», «атрофия тимуса».

Анализ доступной литературы свидетельствует о том, что большинство исследований посвящено проблеме ТМ у детей, а факту минимальных органомерических параметров ВЖ не придается должного значения. Хотя предпринимаются попытки обозначить эти состояния как гипоплазия, атрофия, субатрофия, дисплазия, акцидентальная инволюция (IV–V стадии), острая инволюция, синдром малого тимуса (СМТ), случайная инволюция, синдром критически малого тимуса (СКМТ), микротимус [8].

### ТИМОМЕГАЛИЯ

Тимомегалию подразделяют на врожденную (первичную) и приобретенную (вторичную) [2].

В качестве этиологических факторов, влияющих на подобную трансформацию, отмечены различные неблагоприятные внутриутробные воздействия, как в I триместре беременности, так и в период фетогенеза. Большое значение отводится фактору внутриутробного инфицирования. Замечено, что предполагаемая врожденная ТМ сопровождается снижением секреции гормонов на фоне дисфункции нейроэндокринной системы, гиперплазии лимфоидной ткани, нарушения обменных процессов в сочетании с врожденными аномалиями развития различных органов и систем.

Есть мнение, что в основе приобретенной ТМ лежит первичный или вторичный гипокортицизм. При этом отмечается синдром иммунодефицита, сходный с таковым при врожденной ТМ.

До сих пор дискутируется вопрос о том, является ли увеличение ВЖ физиологическим вариантом нормы для детей раннего возраста или это патология [8].

### СВЯЗЬ С ОСТРЫМИ РЕСПИРАТОРНЫМИ ВИРУСНЫМИ ИНФЕКЦИЯМИ

У большинства авторов, занимающихся проблемой увеличенной ВЖ, данные относительно связи ТМ и заболеваемости схожи: «Дети с ТМ имеют более высокий инфекционный индекс по сравнению с детьми того же возраста из популяции» [8].

В ответ на инфекцию SARS-CoV-2 у детей с острым респираторным дистресс-синдромом часто наблюдается защитная реактивная гиперплазия тимуса, что является хорошим прогностическим фактором, поскольку указывает на активацию компенсаторных механизмов, что способствует эффективному адаптивному иммунному ответу в легких. КТ-исследование области тимуса рекомендовано проводить всем пациентам с COVID-19 с поражением легких [12].

### АПЛАЗИЯ ТИМУСА

Врожденная, или первичная, аплазия (или гипоплазия) ВЖ характеризуется полным отсутствием тимической паренхимы или крайне слабым ее развитием, что определяет наличие тяжелой комбинированной иммунологической недостаточности вследствие резкого уменьшения содержания Т- и В-лимфоцитов и отсутствием телец ВЖ.

Аплазия тимуса — это группа заболеваний, обусловленная генетическими дефектами иммунной

системы. Примерами таких заболеваний являются синдром Ди Георга, синдром Незелофа, синдром Луи–Бара, «швейцарский синдром». Методы лучевой диагностики доказывают отсутствие тимуса.

### ЭКТОПИЯ ТИМУСА

Эктопия тимуса встречается редко и может быть диагностической проблемой [15]. Рекомендуется рассматривать эктопию шейного отдела при дифференциальной диагностике объемных образований шеи у детей.

Так, детский хирург Anette Chang и ее коллеги из больницы Мельбурна (Австралия) провели систематический обзор литературы (1997–2020), в которой упоминается об эктопии шейного тимуса (ЭШТ). Всего было выполнено 165 визуализирующих исследований у 123 пациентов с ЭШТ: 65 ультразвуковых исследований (УЗИ), 51 магнитно-резонансная томография (МРТ) и 49 компьютерных томографий (КТ). ЭШТ была диагностирована с помощью визуализации у 18,7% (23/123) пациентов.

Таким образом, ЭШТ является доброкачественным и относительно редким состоянием у детей, которое редко диагностируется при визуализации до забора ткани или хирургического иссечения [11].

### ДИАГНОСТИКА ТИМОМЕГАЛИИ

Из инструментальных методов, позволяющих объективно выявить ТМ, используются рентгенодиагностика и УЗИ.

Методологической основой рентгенодиагностики увеличенного тимуса является следующее положение: в норме у детей любого возраста на стандартных рентгенограммах грудной клетки в прямой проекции тень тимуса не должна выходить за пределы тени сосудистого пучка и сердца.

Рентгенологически описаны различные формы тимуса: юкстатрахеальные тени («паруса», «угла» «турецкого седла»), выпуклые тени (псевдоателектаз, псевдовенозный тип), тени, симулирующие увеличенное сердце (псевдокардиомегалия, фестончатые края). При выполнении рентгенограмм в боковой проекции выявляется затенение загрудинного пространства.

В целях диагностики ТМ на рентгенограммах грудной клетки в прямой проекции применяется кардио-тимико-торакальный индекс (КТТИ) по J. Gewolb [4] и вазокардиальный индекс (ВКИ) [3]. КТТИ представляет собой частное от деления ширины сосудистого пучка на уровне бифуркации трахеи (точка *carina*) на ширину грудной клетки на уровне купола диафрагмы. ВКИ представляет собой частное от деления ширины сосудистого пуч-

ка на уровне бифуркации трахеи (точка *carina*) на максимальную ширину тени сердца. Максимальная ширина тени сердца определяется как сумма двух перпендикулярных отрезков, опущенных на вертикальную линию (проведенную через середину позвоночного столба) из максимально удаленных от нее точек сердца слева и справа.

Используется также и коэффициент расширения тени сердца (КРТТ), который определяется как отношение максимального размера тимуса к поперечнику грудной клетки на том же уровне. Нормой является показатель  $<0,38$  (1-я степень —  $0,38–0,46$ ; 2-я степень —  $0,47–0,55$ ; 3-я степень —  $>0,56$ ). При 1-й степени иммунологических сдвигов нет.

Выявление в средостении характерной овальной, треугольной или лентовидной тени с прямым, волнообразным или неровным контуром, расположенной с одной или обеих сторон сосудистого пучка, искажающей линию «сердечной талии» слева и/или вазокардиальный угол справа, позволяет сделать заключение о существовании у пациента ТМ. Наличие увеличенных значений КТТИ, ВКИ и КРТТ подтверждает данный диагноз.

Рентгенологический метод, однако, информативен только для детей грудного и раннего возраста, поскольку у детей в возрасте старше 3 лет, как правило, тимус располагается за тенью сосудистого пучка и сердца.

Рентгенодиагностика также не совсем устраивает врачей из-за лучевой нагрузки, отсутствия трехмерного измерения органа, отсутствия возможности мониторинга за динамикой длинника органа.

В литературе последних лет имеется достаточно много сообщений о применении УЗИ ВЖ в педиатрической практике, авторы которых в качестве преимуществ данного метода отмечают его высокую эффективность, безопасность для пациента, отсутствие противопоказаний для исследования, возможность динамического наблюдения за структурой и размерами тимуса, в том числе у новорожденных. Эхографическими критериями оценки ВЖ являются линейные параметры (длина, ширина, переднезадний размер), на основании которых возможно вычислять массу, объем органа, а после рождения и тимический индекс.

Большим преимуществом сонографии над рентгенографией является возможность определения у пациента «уменьшения» размеров тимуса, что может соответствовать гипоплазии и атрофическим изменениям органа в IV–V стадиях так называемой акцидентальной инволюции. В национальном руководстве по лучевой диагностике органов грудной клетки (в том числе ВЖ) определены показания к УЗИ: неясные аллергические проявления; подго-

товка к проведению операций или прививок; атипично большая масса тела ребенка; перенесенные тяжелые заболевания и/или их атипичное течение; рентгенологически выявленное расширение тени средостения; случаи синдрома внезапной смерти в детском возрасте среди родственников ребенка.

Железа при УЗИ измеряется в трех направлениях (толщина — Т, ширина — Ш и длина — Д). Ориентирами в оценке объема и массы ВЖ у детей первых двух лет жизни может служить формула и таблица перцентильных значений ультразвукового сканирования, предложенные Л.Г. Кузьменко и соавт. Согласно этим данным, массу тимуса (М) определяют по формуле:  $M = 0,7 \cdot \frac{1}{2} \cdot D \cdot \frac{1}{2} \cdot Ш \cdot \frac{1}{2} \cdot Т$ ; объем (V) по формуле:  $V = 0,5 \cdot \frac{1}{2} \cdot D \cdot \frac{1}{2} \cdot Ш \cdot \frac{1}{2} \cdot Т$ . В таблице перцентильного распределения величины, располагающиеся в пределах «коридора» 25–75 перцентилей, расценивались авторами как референтные; величины между 25–10-м и 75–90-м перцентильями принимались за I степень гипоплазии тимуса (ГПТ) и ТМ соответственно; между 10–5-м и 90–95-м — за II степень ГПТ и ТМ соответственно, а величины ниже 5-го и выше 95-го перцентилей — за III степень указанных отклонений [10].

Рассчитать объем тимуса также можно аналогично объему щитовидной железы, но используя коэффициент 0,526. При однодолевом строении органа (вариант нормы) расчет проводится по формуле:  $A \cdot B \cdot C \cdot 0,526$ , где А, В, С — три измерения органа. В норме объем железы (условная плотность ткани равна 1,0) составляет до 0,3% от массы тела ребенка, в 3–4 месяца — максимально до 0,4% [1].

Однако общепринятые референсные популяционные значения для вышеназванных параметров тимуса (масса, объем) у детей не установлены, что значительно усложняет процесс обозначения ТМ, гипоплазии, атрофии как феноменов, выходящих за рамки нормы. Вероятно, по этой причине на данный момент УЗИ ВЖ не входит в стандарт обследования здоровых детей.

В литературе имеются сведения о выявлении гиперплазии (ТМ) вилочковой железы при проведении КТ средостения. Недостатком КТ является наличие высокой лучевой нагрузки, что ограничивает применение его в педиатрической практике. Ряд публикаций посвящен диагностике объемных образований ВЖ методом КТ: тимом, тимолипом, кист ВЖ, аберрантного тимуса. И этот метод, по мнению авторов, является ведущим в диагностике перечисленных вариантов патологии тимуса [6].

Имеются публикации и по использованию МРТ. Данный метод неинвазивный, позволяет получать трехмерный характер изображения, не дает лучевой нагрузки, следовательно, может многократно

использоваться при динамическом наблюдении. Визуализация при МРТ позволяет получать почти анатомическое изображение ВЖ, с хорошо дифференцируемой тканью ВЖ и окружающей клетчатки. Исследователи отмечают, что данные МРТ более достоверны, чем при КТ. Разработана подробная характеристика ВЖ по данным МРТ в норме и при различных патологических состояниях, в том числе и у детей [14]. Единственное ограничение широкого применения в детской практике — это необходимость применения наркоза для купирования двигательной активности ребенка в момент процедуры.

## КЛИНИЧЕСКИЕ ПРИМЕРЫ

### Аплазия тимуса (синдром Ди Георга)

Мальчик, 5 месяцев, с врожденным пороком сердца (ВПС) (тетрада Фалло). Выполнена плановая коррекция ВПС. Диагностирована аплазия тимуса. По результатам молекулярно-цитогенетического исследования выявлена делеция локусов D 22S75 и HIRA района q11.2 в одном из гомологов хромосомы 22. Подтвержден синдром Ди Георга (рис. 1, 2).

### Тимомегалия

Мальчику 2 месяцев при подозрении на диагноз «пневмония» была выполнена рентгенография органов

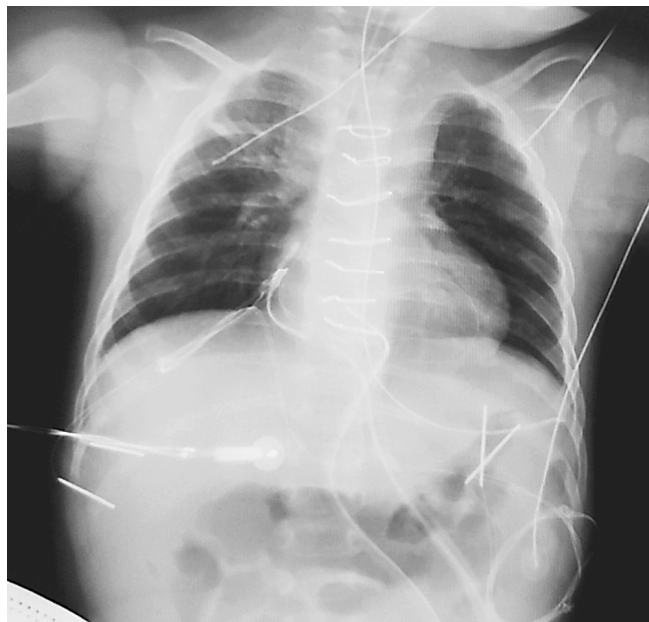

Рис. 1. Рентгенограмма органов грудной клетки в прямой проекции (сделана после операции по коррекции врожденного порока сердца). Аплазия тимуса у ребенка с синдромом Ди Георга

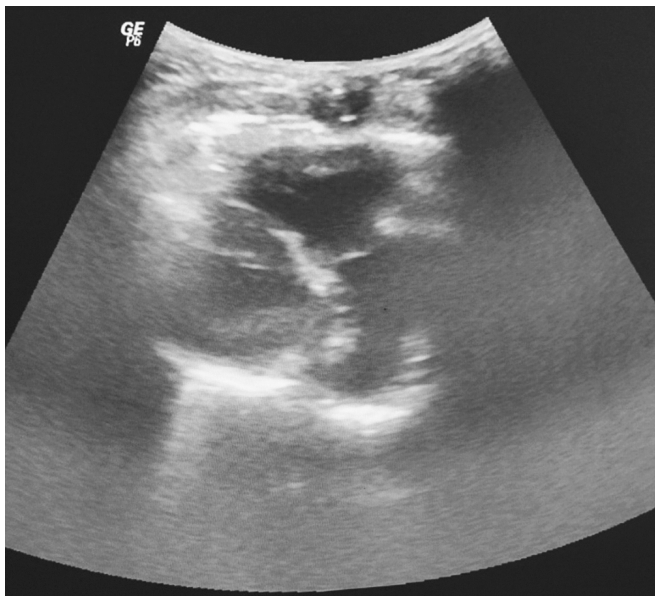

Рис. 2. УЗИ вилочковой железы. Аплазия тимуса

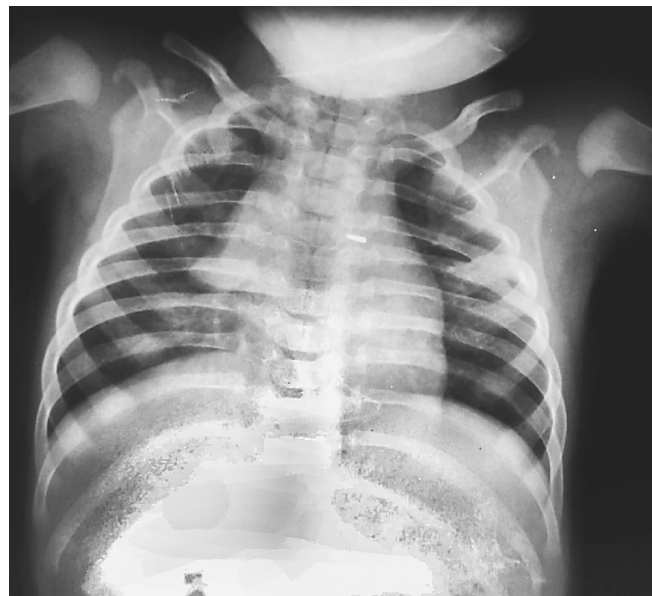


Рис. 3. Рентгенограмма органов грудной клетки в прямой проекции. Тимомегалия 1-й степени

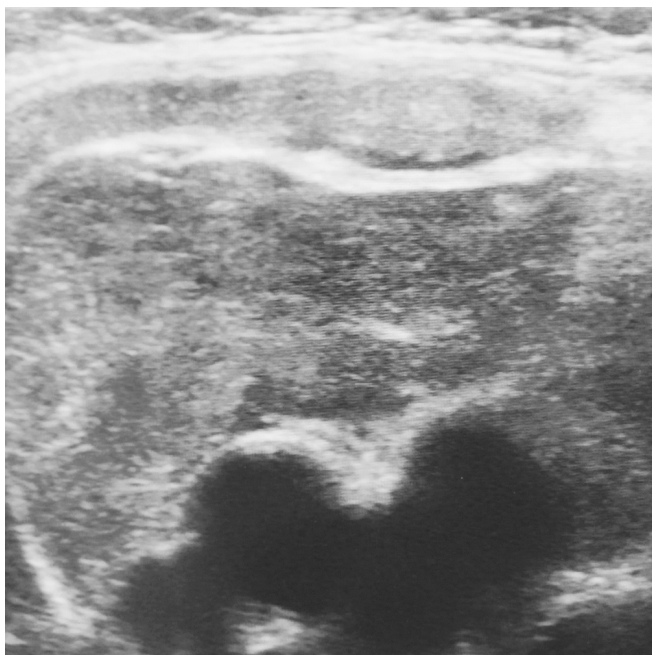


Рис. 4. УЗИ вилочковой железы. Тимомегалия

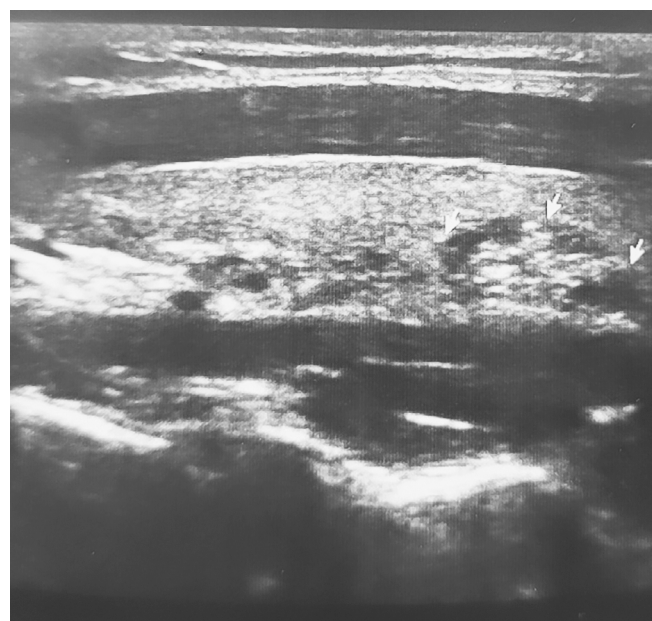


Рис. 5. УЗИ щитовидной железы. Эктопия ткани тимуса в щитовидную железу

грудной клетки, в результате которой было обнаружено увеличение ВЖ. Тимомегалия 1-й степени (КРТТ = 0,41). Диагноз пневмония не подтвердился (рис. 3, 4).

#### Эктопия тканей тимуса в щитовидную железу

Девочка, 11 лет, обратилась повторно к детскому эндокринологу, ранее обследована в связи с изменениями по данным УЗИ щитовидной железы.

С подозрением на узловой зоб госпитализирована в хирургическое отделение СПбГПМУ. Тонкоигольная аспирационная биопсия (ТИАБ) не проводилась после повторного УЗИ щитовидной железы (заключения на руках нет). Жалобы на момент осмотра отсутствуют. Наследственность — патологии щитовидной железы нет. Диагноз основной: аутоиммунный тиреоидит. В рекомендациях — УЗИ щитовидной железы.

УЗИ щитовидной железы: положение обычное. Размеры: правая доля (см): 2,8×1,0×1,4. Объем (см<sup>3</sup>): 2,0. Левая доля (см): 3,0×0,8×1,4. Объем (см<sup>3</sup>): 1,7. Перешеек (см): 0,2. Контуры ровные. Строение типичное. Эхогенность немного снижена. Эхоструктура неоднородная. Очаговые образования есть, в правой доле неоднородное гипозоногенное образование размером 0,7×0,6×0,6 см с гиперэхогенными включениями. Лимфатические узлы шеи не изменены. Кровоток не изменен. Общий объем (см<sup>3</sup>) 3,7. Визуализируется верхний полюс вилочковой железы. *Заключение:* диффузное изменение щитовидной железы. Эктопия ткани вилочковой железы (рис. 5).

Эктопия ткани тимуса в щитовидную железу может имитировать узел щитовидной железы. Комплексная диагностика узловых новообразований щитовидной железы методами УЗИ и МРТ для дооперационной дифференциальной диагностики доброкачественных и злокачественных образований щитовидной железы позволяет увеличить точность и достоверность результатов [7].

## ОБСУЖДЕНИЕ

В настоящее время тимус остается органом, представляющим значительный интерес с точки зрения лучевой диагностики и не только, так как природа его заболеваний еще не до конца изучена (главными этиологическими факторами являются генетика и вирусы). Особая роль отводится ультразвуковому методу исследования как наиболее безопасному для детей грудного и раннего возраста. Рентгенодиагностика также не потеряла свою актуальность, поскольку патология тимуса может быть случайной находкой при описании рентгенограммы органов грудной полости. В будущем возможно усовершенствование методов визуализации для более ранней и точной диагностики заболеваний ВЖ.

## ЛИТЕРАТУРА

1. Васильев А.Ю., Ольхова Е.Б. Ультразвуковая диагностика в детском возрасте. М.: ГЭОТАР-Медиа; 2008: 40–1.
2. Ивановская Т.Е., Заратьянц О.В., Леонова Л.В. и др. Патология тимуса у детей. СПб.: Сотис; 1996.
3. Кузьменко Л.Г. и др. Оценка величины вилочковой железы у детей первых лет жизни по данным ультразвукового сканирования. Педиатрия. 2002; 6: 110–2.
4. Кузьменко Л.Г., Тюрина Н.А. Синдром увеличенной вилочковой железы у детей. Под ред. М.И. Мартыновой. М.: РУДН; 1993.
5. Кузьменко Л.Г. Тимомегалия и синдром Платтера. Терапевт. 2002; 2: 33–7.
6. Першин С.Б., Френкель И.Д., Сидоров В.Д. Нейроэндокринная (гипоталамо-гипофизарная) регуляция иммуногенеза. Иммунология. 1985; 6(4): 7–10.
7. Позднякова О.Ф., Поздняков А.В., Малеков Д.А. и др. Лучевая диагностика узловых новообразований щитовидной железы. Визуализация в медицине. 2020; 2(1): 25–31.
8. Ровда Ю.И., Миняйлова Н.Н., Ведерникова А.В. и др. Аспекты вилочковой железы (тимуса) детского возраста. Часть 2. Мать и дитя в Кузбассе. 2021; 1(84): 4–23.
9. Хлыстова З.С. Становление системы иммуногенеза плода человека. М.; 1987.
10. Эсмурзиева З.И., Кузьменко Л.Г., Осадчая О.А., Каск Л.Н. Морфометрия тимуса плодов различного гестационного возраста и доношенных новорожденных детей по данным ультразвукового исследования. Педиатрия. 2015; 94(1): 68–72.
11. Chang A., Nataraja R.M., Pudiel E. ed. Diagnosis and management of ectopic cervical thymus in children: Systematic review of the literature. J Pediatr Surg. 2021; 56(11): 2062–8. DOI: 10.1016/j.jpedsurg.2021.03.003.
12. Cuvelier P., Roux H., Couëdel-Courteille A. ed. Protective reactive thymus hyperplasia in COVID-19 acute respiratory distress syndrome. Crit Care. 2021; 25(1): 4. DOI: 10.1186/s13054-020-03440-1.
13. Goldstein G., Mackay I. The Human Thymus. London Heinemann. 1969.
14. Hoeffel J.C., Mainard L., Worms A.M. et al. L'hypertrophie thymique chez l'enfant au delà de 2 ans. Radiology J Ceurp. 1994; 14(1): 9–15.
15. Purcell P.L., Marquez Garcia J., Zawawi F. ed. Ectopic cervical thymus in children: Clinical and radiographic features. Laryngoscope. 2020; 130(6): 1577–82. DOI: 10.1002/lary.28248.

## REFERENCES

1. Vasil'yev A.Yu., Ol'khova Ye.B. Ul'trazvukovaya diagnostika v detskom vozraste [Ultrasound diagnostics in childhood]. Moskva: GEOTAR-Media Publ.; 2008: 40–1. (in Russian).
2. Ivanovskaya T.Ye., Zaratyants O.V., Leonova L.V. i dr. Patologiya timusa u detey [Thymus pathology in children]. Sankt-Peterburg: Sotis Publ.; 1996. (in Russian).
3. Kuz'menko L.G. i dr. Otsenka velichiny vilochkovoy zhelezy u detey pervykh let zhizni po dannym ul'trazvukovogo skanirvaniya [Evaluation of the size of the thymus in children of the first years of life according to ultrasound scanning]. Peditriya. 2002; 6: 110–2. (in Russian).
4. Kuz'menko L.G., Tyurina N.A. Sindrom uvelichennoy vilochkovoy zhelezy u detey [Enlarged thymus syndrome in children]. Pod red. M.I. Martynovoy. Moskva: RUDN Publ.; 1993. (in Russian).
5. Kuz'menko L.G. Timomegaliya i sindrom Plattera [Thymomegaly and Platter's syndrome]. Terapevt. 2002; 2: 33–7. (in Russian).

6. Pershin S.B., Frenkel' I.D., Sidorov V.D. Neyroendokrinnaya (gipotalamo-gipofizarnaya) regulyatsiya immunogeneza [Neuroendocrine (hypothalamic-pituitary) regulation of immunogenesis]. *Immunologiya*. 1985; 6(4): 7–10. (in Russian).
7. Pozdnyakova O.F., Pozdnyakov A.V., Malekov D.A. i dr. Luchevaya diagnostika uzlovykh novoobrazovaniy shchitovidnoy zhelezy [Radiation diagnosis of nodular neoplasms of the thyroid gland]. *Vizualizatsiya v meditsine*. 2020; 2(1): 25–31. (in Russian).
8. Rovda Yu.I., Minyaylova N.N., Vedernikova A.V. i dr. Aspekty vilochkovoy zhelezy (timusa) detskogo vozrasta. Chast' 2. Mat' i ditya v Kuzbasse [Aspects of the thymus gland (thymus) of childhood]. 2021; 1(84): 4–23. (in Russian).
9. Khlystova Z.S. Stanovleniye sistemy immunogeneza ploda cheloveka [Formation of the human fetal immunogenesis system]. Moskva; 1987. (in Russian).
10. Esmurziyeva Z.I., Kuz'menko L.G., Osadchaya O.A., Kask L.N. Morfometriya timusa plodov razlichnogo gestatsionnogo vozrasta i donoshennykh novorozhdennykh detey po dannym ul'trazvukovogo issledovaniya [Thymus morphometry in fetuses of different gestational ages and full-term newborns according to ultrasound data]. *Pediatrics*. 2015; 94(1): 68–72. (in Russian).
11. Chang A., Nataraja R.M., Pudel E. ed. Diagnosis and management of ectopic cervical thymus in children: Systematic review of the literature. *J Pediatr Surg*. 2021; 56(11): 2062–8. DOI: 10.1016/j.jpedsurg.2021.03.003.
12. Cuvelier P., Roux H., Couëdel-Courteille A. ed. Protective reactive thymus hyperplasia in COVID-19 acute respiratory distress syndrome. *Crit Care*. 2021; 25(1): 4. DOI: 10.1186/s13054-020-03440-1.
13. Goldstein G., Mackay I. *The Human Thymus*. London Heinemann. 1969.
14. Hoeffel J.C., Mainard L., Worms A.M. et al. L'hypertrophie thymique chez l'enfant au delà de 2 ans. *Radiology J Ceur*. 1994; 14(1): 9–15.
15. Purcell P.L., Marquez Garcia J., Zawawi F. ed. Ectopic cervical thymus in children: Clinical and radiographic features. *Laryngoscope*. 2020; 130(6): 1577–82. DOI: 10.1002/lary.28248.

УДК 616-073.43+620.179.16+616.72-002.77-053.2-071-06

## АКТУАЛЬНЫЕ ВОПРОСЫ УЛЬТРАЗВУКОВОГО ИССЛЕДОВАНИЯ СУСТАВОВ ПРИ ЮВЕНИЛЬНЫХ АРТРИТАХ (ОБЗОР ЛИТЕРАТУРЫ)

© Кристина Алексеевна Максёноква, Артем Кириллович Артамонов,  
Мария Александровна Канева, Екатерина Владимировна Гайдар,  
Елена Владимировна Синельникова, Михаил Михайлович Костик

Санкт-Петербургский государственный педиатрический медицинский университет. 194100, Российская Федерация, г. Санкт-Петербург, ул. Литовская, д. 2

**Контактная информация:** Елена Владимировна Синельникова — д.м.н., профессор, заведующая кафедрой лучевой диагностики и биомедицинской визуализации ФП и ДПО. E-mail: sinelnikovae@gmail.com

Поступила: 29.07.2022

Одобрена: 26.08.2022

Принята к печати: 06.10.2022

**Резюме.** Ультразвуковая визуализация играет большую роль в постановке диагноза и мониторинге лечения у пациентов с воспалительными артритами, а также в профилактике обострений заболевания и возникновении осложнений. Изучение нормальных ультразвуковых особенностей при развитии опорно-двигательной системы у детей является обязательным для правильной интерпретации патологических изменений в суставах. В литературном обзоре рассматриваются последние достижения и перспективы развития метода ультразвуковой диагностики опорно-двигательного аппарата при ювенильных артритах.

**Ключевые слова:** ультразвуковая диагностика; УЗД суставов; ювенильные идиопатические артриты.

## TOPICAL ISSUES OF JOINTS ULTRASOUND IN JUVENILE ARTHRITIS (LITERATURE REVIEW)

© Kristina A. Maksenkova, Artem K. Artamonov, Maria A. Kaneva,  
Ekaterina V. Gaidar, Elena V. Sinelnikova, Mikhail M. Kostik

**Contact information:** Elena V. Sinelnikova — Doctor of Medical Sciences, Professor, Head of the Department of Radiation Diagnostics and Biomedical Imaging of AF and FVE. E-mail: sinelnikovae@gmail.com

Received: 29.07.2022

Revised: 26.08.2022

Accepted: 06.10.2022

**Summary.** Ultrasound is important for diagnosing and monitoring the treatment of patients with inflammatory arthritis, as well as for preventing disease exacerbations and complications. It is important to study normal ultrasound features during the development of the musculoskeletal system in children for the correct interpretation of pathological changes in the joints. The literature review discusses the latest achievements and prospects for the development of the method of ultrasound diagnostics of the musculoskeletal system in juvenile arthritis.

**Key words:** ultrasound; joints ultrasound; juvenile arthritis.

В настоящее время ультразвуковое исследование (УЗИ) суставов и параартикулярных структур — хорошо зарекомендовавший себя метод, обладающий рядом преимуществ, таких как отсутствие ионизирующего излучения, низкая стоимость исследования, возможность выявления изменений кровоснабжения в мягких тканях с помощью цветового доплеровского сканирования, динамическое сканирование суставов в режиме реального времени, контроль инъекционной терапии стероидами при ювенильном идиопатическом артрите (ЮИА) [5, 15, 16, 21, 30, 36, 37, 45]. По сравнению с магнитно-резонансной томографией (МРТ) продолжитель-

ность УЗИ намного короче, а также возможна оценка большего количества анатомических областей/ суставов за один сеанс. Еще одним преимуществом перед МРТ является то, что УЗИ не требует седации или общей анестезии у маленьких детей [15, 21, 36, 37], а также можно проводить исследование у постели больного [7, 21]. Несмотря на свои сильные стороны, МРТ не лишена недостатков из-за использования нефротоксичных контрастных препаратов для оценки состояния синовиальной оболочки, а также высокой стоимости процедуры [4, 15, 38, 39].

УЗИ обеспечивает точность при малоинвазивных вмешательствах, позволяя визуализировать

кончик иглы при навигации и подтверждение правильности введения препарата [7]. В настоящее время внутрисуставные инъекции широко применяются и рекомендуются для лечения ЮИА. Однако выполнение процедуры не регулируется стандартизованными рекомендациями. Значительные различия в практике отмечаются в использовании ультразвука для контроля инъекций. Почти половина (47,9%) респондентов указали, что не используют УЗИ ни рутинно, ни даже выборочно для внутрисуставных инъекций [10]. Инъекционные процедуры под контролем УЗИ связаны с очень низким уровнем осложнений (2–5%) [3]. УЗ-навигация помогает контролировать терапевтические инъекции во избежание осложнений, таких как кальцификации в результате периартикулярной инъекции, главным образом в области голеностопного и локтевого суставов. Контроль УЗИ особенно полезен, когда синовит в суставе клинически не очевиден [38]. На практике чаще всего выполняются инъекции в сухожильные влагалища задней большеберцовой мышцы, длинной малоберцовой мышцы и короткой малоберцовой мышцы [37].

Одной из самых актуальных задач является формирование стандартизованного и воспроизводимого протокола получения и оценки изображений в В-режиме и при ультразвуковой доплерографии суставов у детей [17, 35, 37, 39, 41].

УЗИ позволяет идентифицировать и дифференцировать различные воспалительные изменения в суставах и параартикулярных тканях: синовит, тендинит, лигаментит, бурсит, энтезит [21, 27]. Метод используется для оценки структуры хрящей в незрелом скелете [7], так как позволяет визуализировать неоссифицированные эпифизы и ядра костей до того, как они станут видны на обычных рентгенограммах [3, 21, 24], обладая высокой чувствительностью, обнаруживая всего 1 мл жидкости [7]. Количества синовиального выпота описывают различными методами полуколичественной и качественной оценки от 0-й до 4-й степени выраженности [4, 39]. Синовиальный выпот определяется как внутрисуставная, анэхогенная или гипоэхогенная смещающаяся аваскулярная структура, объем которой меняется при изменении положения сустава, перемещаясь в завороты и сумки. Жидкость в супрапателлярном углублении коленного сустава (толщиной менее 3 мм) обычно обнаруживается практически во всех возрастных группах и лучше визуализируется при сокращении четырехглавой мышцы [30, 37]. В то же время ни у одного из обследованных здоровых детей не было выявлено жидкости в тазобедренном суставе или в переднем отделе локтевого сустава [37].

С помощью метода УЗД делают попытки верификации характера и патогенеза экссудативных изменений в полости сустава. Гомогенные выпоты обычно наблюдаются при транзиторном синовите или остром гемартрозе и имеют однородную, анэхогенную или гипоэхогенную жидкость. Гетерогенные выпоты содержат эхогенные частицы в анэхогенной жидкости, которые могут представлять собой сгустки крови. Септический выпот обычно сопровождается заметным увеличением внутрисуставной жидкости без увеличения толщины синовиальной оболочки, тогда как при воспалении сустава наблюдается гиперплазия синовиальной оболочки и повышенная васкуляризация, а также возможное повреждение хряща и костные эрозии [30]. Доказана высокая чувствительность УЗ-признаков для оценки терапевтического ответа у пациентов с ЮИА. Воспалительные изменения при УЗИ часто встречаются в суставах с клинической ремиссией [19, 27].

Основной недостаток УЗИ — зависимость от оператора. Это требует хорошей практической подготовки и глубоких теоретических знаний о возрастных аспектах растущего скелета [11, 24, 37]. Еще одним недостатком являются различные ограничения, связанные с невозможностью визуализации внутрикостных изменений и ограниченностью акустических окон некоторых областей [37].

Для сканирования скелетно-мышечных структур необходимы высокочастотные (от 7 до 12 МГц) линейные датчики, адаптированные к возрасту и области исследования, а также возможно применение специализированных датчиков для мелких суставов кистей рук и стоп [7, 30, 37, 39, 40, 44].

Ювенильные артриты характеризуются хроническим синовиальным воспалением с потенциальным риском развития прогрессирующей деструкции суставов и серьезных функциональных нарушений [31], поэтому важная задача — раннее выявление изменений в суставах, что имеет также решающее значение для определения вариантов лечения [36]. Поздняя диагностика хронических воспалительных артритов может снизить вероятность ремиссии, вызвать прогрессирование заболевания внесуставными осложнениями, включая хронический увеит, задержку роста, амилоидоз и синдром активации макрофагов (MAS) [2, 7]. Это обуславливает потребность в методах визуализации, которые являются более чувствительными, чем обычная рентгенография, для оценки воспалительных процессов, а также ранних костно-хрящевых изменений [16]. Рентгенологический метод исследования суставов при воспалительных изменениях имеет ограничения, поскольку компоненты мягких

тканей имеют одинаковую рентгенографическую плотность и поэтому не могут быть визуализированы. Для обнаружения более поздних изменений в суставах рентгенография является дешевым, легкодоступным методом для выявления дегенерации хряща, остеопении, эрозии, анкилоза [16, 28]. Выявлена корреляция при сравнении толщины участка хряща во втором проксимальном пястно-фаланговом (ПМФ) суставе, втором проксимальном межфаланговом (ПМФ) и коленном суставах по данным УЗИ с шириной суставной щели, измеренной с помощью компьютерной рентгенографии у детей с ЮИА [28]. Тем не менее важно помнить, что при УЗИ не измеряется хрящ дистальной суставной поверхности, и это может ограничивать использование метода для оценки сужения суставной щели [16, 28].

При воспалительных артропатиях у детей такие традиционные методы оценки состояния суставов, как рентгенография или физикальное обследование не могут объективно оценить состояние синовиальной оболочки растущего скелета, в связи с чем необходим объективный параметр для оценки активности заболевания и ответа на терапию [7]. В пилотном исследовании L.A. Favier и соавт. [11] выявили расхождение между данными УЗИ и физикального обследования до 63%, при этом УЗИ выявило больше патологии, чем физикальное обследование [11]. В другом исследовании с участием 40 пациентов с ЮИА было продемонстрировано, что использование УЗИ для выявления синовита было более чувствительным (45%), чем только клиническое обследование (чувствительность 34%) [23].

Клинически неактивная фаза заболевания определяется при отсутствии суставов с активным артритом, лихорадки, сыпи, серозита, спленомегалии или генерализованной лимфаденопатии, связанной с ЮИА, отсутствием активного увеита, нормальной СОЭ или СРБ, и длительностью менее 15 минут утренней скованности [42]. Однако ряд исследователей выявили, что выпот и утолщение синовиальной оболочки часто присутствуют даже при клинически бессимптомном заболевании [7, 45]. Однако получены результаты распространенности ошибочной УЗ-оценки состояния суставов детей с ЮИА в двухлетнем проспективном исследовании с ультразвуковой оценкой лучезапястных, коленных, голеностопных и подтаранных суставов, среди которых подтаранные суставы имели самый высокий уровень ошибки (25%), когда при исследовании других суставов гипердиагностика достигала только 6–15% [42]. Предложена новая система оценки синовита у детей (PedSynS) для локтевого, лучезапястного, большеберцово-таранного суставов,

среднего отдела стопы и суставов пальцев. PedSynS состоит из 4-балльной полуколичественной оценки синовита [37]. Другие авторы использовали систему подсчета баллов, разработанную рабочей группой OMERACT по УЗИ для детей [34, 41].

Интерпретация доплеровского сигнала в структурах суставов у детей до сих пор остается наиболее сложной и наименее изученной проблемой. Необходимы четкие определения физиологической нормы ультразвуковой доплерографии у детей, чтобы отличать минимальный активный артрит от нормы. Группа OMERACT US включила результаты доплерографии в оценку суставов у здоровых детей в разных возрастных группах [8]. Исследуется роль ультразвуковых показателей энергетического и тканевого доплеровского картирования в оценке воспалительных изменений в коленных суставах в ответ на внутрисуставные инъекции стероидов [4].

Ряд исследователей считают низкой прогностическую ценность результатов ультразвукового исследования для клиницистов вследствие некорректной методики оценки структур суставов и интерпретации полученных данных [33]. Одной из проблем является гипердиагностика патологического кровоснабжения в некоторых исследованных суставах, что привело к выводу о необходимости описания синовита только в границах оболочки [33, 42].

В настоящее время нет единой точки зрения на корреляцию УЗ-признаков синовита в режиме цветового доплеровского картирования с течением и прогнозом развития обострений при клинически неактивных стадиях ЮИА.

Было выявлено, что суставной выпот, утолщение синовиальной оболочки и усиление васкуляризации синовиальной оболочки в режиме цветового доплеровского картирования могут часто встречаться у детей с клинически неактивным ЮИА, а наличие ошибочных результатов УЗИ не коррелировало с последующим обострением артрита во время клинического наблюдения [42]. Не было найдено также существенных различий в результатах УЗИ между пациентами, у которых наблюдалось обострение, и теми, кто оставался в ремиссии. Авторы сделали вывод, что субклинический синовит, выявленный с помощью УЗИ, не является предиктором обострений [25].

В другом исследовании выявление синовита при УЗИ в клинически бессимптомных суставах у пациентов с ЮИА в периоде клинической ремиссии встречалось достаточно часто и являлось фактором риска развития рецидива и текущего структурного повреждения сустава [6]. Пациенты с субклиниче-

ским синовитом в стадии ремиссии, получающие медикаментозное лечение, у которых при УЗИ регистрировалось повышение васкуляризации синовиальной оболочки, имели более высокий риск обострения, поэтому требовали тщательного контроля во время лечения [22]. У пациентов, находящихся в клинической ремиссии на фоне медикаментозного лечения и субклиническим синовитом по данным УЗИ, рекомендуется продолжить лечение из-за риска обострения ЮИА, а также проводить более частый УЗ-контроль из-за риска обострения заболевания и прогрессирования повреждения суставов [22].

Важность поиска УЗ-маркеров ремиссии в суставах при терапии ЮИА связана с многочисленными потенциальными материальными затратами для пациентов и системы здравоохранения. Многие пациенты, получающие лечение при ЮИА, испытывают побочные эффекты, такие как тошнота, боль в животе или реакции в месте инъекции. Учитывая многочисленные риски и стоимость лекарств от ЮИА, отмена лечения может улучшить качество их жизни [14].

Связанный с энтезитом артрит составляет примерно 10–37% пациентов с ЮИА и характеризуется преимущественно артритом нижних конечностей и энтезитом, поражающим мальчиков старше 6 лет, которые часто являются HLA-B27-положительными [7]. Крестцово-подвздошные суставы поражаются примерно у 30% детей с подтипом ERA ЮИА [7, 16, 23]. Сакроилеит обычно не наблюдается в начале заболевания; как правило, сначала диагностируется энтезит и периферический артрит нижних конечностей до развития поражения крестцово-подвздошного сустава. Несмотря на это, раннее выявление сакроилеита имеет решающее значение, так как влияет на тактику лечения. Клиническая оценка крестцово-подвздошных суставов затруднена из-за неспецифических и субъективных симптомов, которые могут возникать довольно поздно в течении заболевания [17]. В то время как диагноз остается клиническим, УЗИ все чаще используется для выявления субклинического энтезита и для навигации при выполнении инъекций [23]. По данным исследований МРТ является предпочтительным методом визуализации для выявления ранних воспалительных изменений в крестцово-подвздошных суставах. Активные признаки сакроилеита могут включать отек костного мозга, энтезит и капсулит/синовит. Особенности структурного повреждения включают эрозии, жировые отложения, склероз и анкилоз [16].

Характерное УЗ-строение нормальных сухожилий, мышц и связок у детей аналогично таковому у

взрослых. Но в отличие от взрослых в неизмененных сухожилиях у детей могут визуализироваться кровеносные сосуды при доплеровском исследовании, а умеренная перисухожильная васкуляризация может быть замечена у детей в возрасте 10–13 лет [37]. Толщина сухожилий увеличивается с возрастом или весом, что важно учитывать у растущих детей, поскольку определение энтезита при УЗИ у взрослых, по рекомендации OMERACT, включает наличие утолщения сухожилий и патологической васкуляризации наряду со снижением эхогенности, потерей фибриллярной архитектуры, возможной кальцификацией и костной эрозией в сухожилии [7].

Выявлена важная роль УЗИ в диагностике теносиновита для классификации подтипа ЮИА, поскольку отек является распространенным клиническим признаком как артрита, так и теносиновита [9]. По результатам ретроспективного исследования группы пациентов с ЮИА при отеке голеностопного сустава теносиновит встречался более чем у 50% пациентов при отсутствии признаков сопутствующего синовита сустава в той же области [9]. По данным исследователей, теносиновит чаще выявляли при УЗИ, чем при клиническом обследовании (70,5% против 32,4%) [18]. По результатам исследования был сделан вывод, что оценка наличия теносиновита, повреждения хряща и костной эрозии при УЗИ у детей может помочь лечащему врачу в выборе терапии у пациентов с ЮИА для предотвращения серьезных необратимых структурных изменений [41]. Особое внимание исследователи уделяют стандартизации измерений хряща, выбору положения конечности и угла сгибания в суставах, поиску точек локации [16, 28, 36]. При сравнении результатов УЗИ и МРТ гиалинового хряща был сделан вывод о достоверности метода измерения толщины хряща при помощи ультразвукового исследования для всех суставов, кроме лучезапястного, а также наибольшая корреляция была выявлена при измерении хряща на уровне межмышечкового углубления в согнутом коленном суставе [7]. Важность понимания УЗ-анатомии суставов у детей необходима для дифференциальной диагностики нормально развивающихся суставов и патологических изменений, так как нормальные хрящевые структуры могут быть ошибочно приняты за экссудат, нормальный физиологический кровоток в растущем гиалиновом хряще ребенка может быть ошибочно описан как воспаление [16, 30]. Точно так же уменьшение толщины хряща у пациентов с ЮИА может быть затруднено, поскольку толщина хряща обычно уменьшается с возрастом ребенка [37]. Основные сложности при оценке хря-

ща связывают с позиционированием датчика к суставной поверхности, что может повлиять на точность измерения, а также с трудностями в дифференциации растущего хряща в некоторых сложных анатомических областях [37]. Уменьшение толщины хряща у детей с ЮИА является важным ранним индикатором повреждения суставов и требующим интенсификации терапии до развития необратимых структурных повреждений [41], однако было обнаружено, что разрушение суставного хряща не зависит от маркеров воспаления и продолжительности заболевания [24]. К поздним деструктивным изменениям относятся эрозии субхондральной кости и анкилоз сустава, поэтому раннее выявление воспалительного процесса и костно-хрящевой дегенерации имеет большое значение для разработки оптимальной тактики лечения [28]. У детей контур субхондральной кости при УЗИ может казаться неровным, что чрезвычайно затрудняет правильную интерпретацию результатов исследования. Важно понимать, что неровность субхондральной пластины у ребенка может являться как нормой, так и патологией [21, 29]. Оценка костно-эрозивных изменений у детей затруднена, потому что некоторые аномалии в недавно окостеневших костях могли быть ошибочно истолкованы как эрозии кортикального слоя, что подчеркивает необходимость дальнейшего изучения нормальной анатомии кости во всех детских возрастных группах и эталонного стандарта [37, 41].

Новым направлением в УЗИ суставов являются исследования, связанные с объемной визуализацией поверхности головки бедренной кости, что может улучшить выявление эрозий, а более широкое использование УЗИ с контрастированием может помочь в более точной оценке синовиального воспаления, что только предстоит оценить у детей [36].

Другой технологией, улучшившей диагностику ЮИА, является эластография, которая обеспечивает более полную оценку мышц и поверхностных тканей при миозите и атрофии мышц [13]. УЗИ имеет чувствительность 82,9% для выявления гистологически доказанного миозита [12]. D. Alis и соавт. исследовали эффективность картирования микрососудистого русла с высоким пространственно-временным разрешением SMI (Superb Microvascular Imaging) при оценке воспаления синовиальной оболочки коленного сустава у пациентов с ЮИА по сравнению с ультразвуковой доплерографией (PDUS). Был рассчитан индекс сосудистой системы (VI), вручную нарисованы контуры интересующей области в самой толстой части синовиальной оболочки с помощью PDUS и SMI [1]. Картирование микрососудистого русла с высоким пространствен-

но-временным разрешением (SMI) является многообещающей методикой и важным дополнением к обычному УЗИ при оценке воспаления синовиальной ткани у пациентов с ЮИА. Микроваскулярная визуализация — это новый метод доплеровской визуализации, который может демонстрировать низкоскоростные потоки в микрососудистой сети за счет использования более высокой частоты кадров и более низкой частоты повторения импульсов, чем при PD, без необходимости использования контрастного вещества. Наряду с лучшей визуализацией мелких сосудов алгоритм SMI обеспечивает новую количественную оценку, поскольку VI соответствует кровотоку ткани в выбранной области путем расчета отношения цветовых пикселей к общему количеству пикселей.

Aikaterini Ntoulia и соавт. продемонстрировали ультразвуковое исследование с контрастным усилением (CEUS), которое все чаще используется у детей. Современные ультразвуковые контрастные вещества второго поколения (UCA) представляют собой крошечные микропузырьки, наполненные газом, которые вводятся внутривенно и остаются строго ограниченными внутри сосудистого русла. В присутствии ультразвукового акустического поля они усиливают эхо-сигналы от клеток крови и улучшают обнаружение кровотока в поверхностных и глубоких тканях, а также внутри сосудов [26].

Ультразвуковое исследование — это быстрый, экономичный и безопасный метод визуализации для помощи в диагностике ЮИА. УЗИ может обнаружить синовиальные, хрящевые и костные аномалии раньше, чем обычная рентгенография. УЗИ продемонстрировало более высокую чувствительность, чем клиническое обследование. Было также показано, что ультразвук позволяет выявить субклинический синовит, который невозможно обнаружить только при клиническом обследовании.

Визуализация играет большую роль в постановке диагноза и мониторинге лечения у пациентов с воспалительными артритам, а также профилактике обострений заболевания и возникновении осложнений. Знание нормальных изменений в развитии опорно-двигательной системы у детей является обязательным для правильной интерпретации патологических результатов [20]. Тем не менее отсутствуют стандартные рекомендации по УЗИ суставов у детей, что ограничивает диагностическую ценность этого метода. Неясно также, может ли УЗИ различать истинные эрозии и нормальные неровности поверхности, особенно в мелких суставах, что снова ограничивает его диагностическую ценность. Другим ограничением УЗИ является то,

что оно зависит от интерпретации и опыта оператора, которые могут варьировать.

За последнее десятилетие был достигнут значительный прогресс в создании доказательной базы для УЗИ опорно-двигательного аппарата в детской ревматологии [43]. Это включает в себя четкое определение УЗ-изображения нормального детского сустава и энтезиса при УЗИ, определения патологии и установление специальной системы подсчета баллов при описании патологии коленного сустава у детей. УЗИ играет важную роль в выявлении субклинического синовита и может предсказывать обострения у детей, которые клинически считаются находящимися в стадии ремиссии. УЗИ опорно-двигательного аппарата, вероятно, играет важную роль в дополнение к клиническому обследованию, особенно при ЮИА, и будет способствовать ранней диагностике и точному определению ремиссии [32].

#### Финансирование исследования и конфликт интересов

Исследование не финансировалось какими-либо источниками. Авторы заявляют, что данная работа, ее тема, предмет и содержание не затрагивают конкурирующих интересов.

#### ЛИТЕРАТУРА

- Alis D., Erol B.C., Akbas S. et al. Superb Microvascular Imaging Compared With Power Doppler Ultrasound in Assessing Synovitis of the Knee in Juvenile Idiopathic Arthritis: A Preliminary Study. *Journal of ultrasound in medicine: official journal of the American Institute of Ultrasound in Medicine*. 2020; 39(1): 99–106.
- Al-Mayouf S.M., Hashad S., Khawaja K. et al. Cumulative Damage in Juvenile Idiopathic Arthritis: A Multicenter Study From the Pediatric Rheumatology Arab Group. *Arthritis care and research*. 2021; 73(4): 586–92.
- Avenarius D.F.M., Nusman C., Malattia C. et al. Current status of wrist imaging in juvenile idiopathic arthritis. *Pediatric radiology*. 2018; 48(6) 801–10.
- Baikar T., Chhabra A., Yadav T.P. et al. Power Color Doppler and Spectral Doppler Ultrasonography to Evaluate Response to Intra-articular Steroid Injection in Knee Joints in Juvenile Idiopathic Arthritis. *Indian journal of pediatrics*. 2017; 84(11): 826–32.
- Barbuto L., Di Serafino M., Della Vecchia N. et al. Pediatric musculoskeletal ultrasound: a pictorial essay. *Journal of ultrasound*. 2019; 22(4): 491–502.
- Beck M.C., Glimm A.M., Ohrndorf S. et al. Fluorescence optical imaging in pediatric patients with inflammatory and non-inflammatory joint diseases: a comparative study with ultrasonography. *Arthritis research and therapy*. 2017; 19(1): 233.
- Brunner E., Ting T., Vega-Fernandez P. Musculoskeletal ultrasound in children: Current state and future directions. *European journal of rheumatology*. 2020; 7(Suppl1): S28–37.
- Collado P., Windschall D., Vojinovic J. et al. OMERACT ultrasound subtask force on pediatric Amendment of the OMERACT ultrasound definitions of joints' features in healthy children when using the DOPPLER technique. *Pediatric rheumatology online journal*. 2018; 16(1).
- Della Paolera S., Pastore S., Zabotti A. et al. Ultrasonographic Assessment for Tenosynovitis in Juvenile Idiopathic Arthritis with Ankle Involvement: Diagnostic and Therapeutic Significance. *Children (Basel, Switzerland)*. 2022; 9(4).
- Dhanrajani A., Khubchandani R.P. Joint injection practice variations in pediatric rheumatology — a global survey and call for action. *Pediatric rheumatology online journal*. 2020; 18(1).
- Favier L.A., Ting T.V., Modi A.C. Feasibility of a musculoskeletal ultrasound intervention to improve adherence in juvenile idiopathic arthritis: a proof-of concept trial. *Pediatric rheumatology online journal*. 2018; 16(1).
- Fodor D., Rodriguez-Garcia S.C., Cantisani V. et al. The EFSUMB Guidelines and Recommendations for Musculoskeletal Ultrasound. Part I: Extraarticular Pathologies. *Ultraschall in der Medizin (Stuttgart, Germany)*. 2022; 43(1): 34–57.
- Gonzalez N.L., Hobson-Webb L.D. Neuromuscular ultrasound in clinical practice: A review. *Clinical neurophysiology practice*. 2019; 4: 148–163.
- Halyabar O., Mehta J., Ringold S. et al. Treatment Withdrawal Following Remission in Juvenile Idiopathic Arthritis: A Systematic Review of the Literature. *Paediatric drugs*. 2019; 21(6): 469–92.
- Hechler B.L., Phero J.A., Van Mater H., Matthews N.S. Ultrasound versus magnetic resonance imaging of the temporomandibular joint in juvenile idiopathic arthritis: a systematic review. *International journal of oral and maxillofacial surgery*. 2018; 47(1): 83–9.
- Hemke R., Herregods N., Jaremko J.L. et al. Imaging assessment of children presenting with suspected or known juvenile idiopathic arthritis: ESSR-ESPR points to consider. *European radiology*. 2020; 30(10): 5237–49.
- Hemke R., Tzaribachev N., Barendregt A.M. et al. Imaging of the knee in juvenile idiopathic arthritis. *Pediatric radiology*. 2018; 48(6): 818–27.
- Lanni S., Marafon D.P., Civino A. et al. Comparison Between Clinical and Ultrasound Assessment of the Ankle Region in Children With Juvenile Idiopathic Arthritis. *Arthritis care and research*. 2021; 73(8): 1180–6.
- Lanni S., van Dijkhuizen E.H.P., Vanoni F. et al. Ultrasound changes in synovial abnormalities induced by treatment in juvenile idiopathic arthritis. *Clinical and experimental rheumatology*. 2018; 36(2): 329–34.

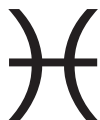20. Malattia C., Rinaldi M., Martini A. The role of imaging in juvenile idiopathic arthritis. Expert review of clinical immunology. 2018; 14(8): 681–94.
21. Malattia C., Tzaribachev N., van den Berg J.M., Magni-Manzoni S. Juvenile idiopathic arthritis — the role of imaging from a rheumatologist’s perspective. Pediatric radiology. 2018; 48(6): 785–91.
22. Miotto E., Silva V.B., Mitraud S.A.V. et al. Patients with juvenile idiopathic arthritis in clinical remission with positive power Doppler signal in joint ultrasonography have an increased rate of clinical flare: a prospective study. Pediatric rheumatology online journal. 2017; 15(1).
23. Mistry R.R., Patro P., Agarwal V., Misra D.P. Enthesitis-related arthritis: current perspectives. Open access rheumatology: research and reviews. 2019; 11: 19–31.
24. Mitra S., Samui P. P., Samanta M. et al. Ultrasound detected changes in joint cartilage thickness in juvenile idiopathic arthritis. International journal of rheumatic diseases. 2019; 22(7): 1263–70.
25. Nieto-González J.C., Rodríguez A., Gámir-Gámir M.L. et al. Can ultrasound-detected subclinical synovitis be an indicator of flare recurrence in juvenile idiopathic arthritis remission patients on tapered TNFi? Clinical and experimental rheumatology. 2019; 37(4): 705–12.
26. Ntoulia A., Barnewolt C.E., Doria A.S. et al. Contrast-enhanced ultrasound for musculoskeletal indications in children. Pediatric radiology. 2021; 51(12): 2303–23.
27. Pracon G., Aparisi Gómez M.P., Simoni P. et al. Conventional Radiography and Ultrasound Imaging of Rheumatic Diseases Affecting the Pediatric Population. Seminars in musculoskeletal radiology. 2021; 25(1): 68–81.
28. Pradsgaard D.Ø., Hørlyck A., Spannow A.H. et al. A Comparison of Radiographic Joint Space Width Measurements Versus Ultrasonographic Assessment of Cartilage Thickness in Children with Juvenile Idiopathic Arthritis. The Journal of rheumatology. 2019; 46(3): 301–8.
29. Quesada-Masachs E., Lopez-Corbeto M., Moreno-Ruzafa E. Ultrasound in pediatric rheumatology: Highlighting the differences with adults. European journal of rheumatology. 2022.
30. Rizvi M.B., Rabiner J.E. Heterogeneous Knee Effusions on Point-of-Care Ultrasound in a Toddler Diagnosed With Juvenile Idiopathic Arthritis. Pediatric emergency care. 2018; 34(9): 673–5.
31. Rosendahl K., Bruslerud I.S., Oehme N. et al. Normative ultrasound references for the paediatric wrist; dorsal soft tissues. RMD open. 2018; 4(1): e000642.
32. Roth J. Emergence of Musculoskeletal Ultrasound Use in Pediatric Rheumatology. Current rheumatology reports. 2020; 22(5).
33. Roth J. Predictive Value of Musculoskeletal Ultrasound for Flares in Juvenile Idiopathic Arthritis. The Journal of rheumatology. 2019; 46(1): 113.
34. Roth J., Ravagnani V., Backhaus M. et al. Preliminary Definitions for the Sonographic Features of Synovitis in Children. Arthritis care and research. 2017; 69(8): 1217–23.
35. Sande N.K., Bøyesen P., Aga A.B. et al. Development and reliability of a novel ultrasonographic joint-specific scoring system for synovitis with reference atlas for patients with juvenile idiopathic arthritis. RMD open. 2021; 7(2): e001581.
36. Shelmerdine S.C., Di Paolo P.L., Tanturri de Horatio L. et al. Imaging of the hip in juvenile idiopathic arthritis. Pediatric radiology. 2018; 48(6): 811–7.
37. Spârchez M., Fodor D. What's new in musculoskeletal ultrasound in pediatric rheumatology? Medical ultrasonography. 2018; 20(3): 371–8.
38. Sudoł-Szopińska I., Jans L., Jurik A.G. et al. Imaging Features of the Juvenile Inflammatory Arthropathies. Seminars in musculoskeletal radiology. 2018; 22(2): 147–65.
39. Ting T.V., Vega-Fernandez P., Oberle E.J. et al. Novel Ultrasound Image Acquisition Protocol and Scoring System for the Pediatric Knee. Arthritis care and research. 2019; 71(7): 977–85.
40. Tonni I., Borghesi A., Tonesi S. et al. An ultrasound protocol for temporomandibular joint in juvenile idiopathic arthritis: a pilot study. Dento Maxillo Facial Radiology. 2021; 50(8). 20200399.
41. Ventura-Ríos L., Faugier E., Barzola L. et al. Reliability of ultrasonography to detect inflammatory lesions and structural damage in juvenile idiopathic arthritis. Pediatric rheumatology online journal. 2018; 16(1): 58.
42. Zhao Y., Rascoff N.E., Iyer R.S. et al. Flares of Disease in Children with Clinically Inactive Juvenile Idiopathic Arthritis Were Not Correlated with Ultrasound Findings. The Journal of rheumatology. 2018; 45(6): 851–7.
43. Zou L.X., Lu M.P., Jung L.K.L. Current status and recent advances on the use of ultrasonography in pediatric rheumatic diseases. World journal of pediatrics: WJP. 2020; 16(1): 52–9.
44. Zwir L.F., Terreri M.T., do Amaral E Castro A. et al. Is power Doppler ultrasound useful to evaluate temporomandibular joint inflammatory activity in juvenile idiopathic arthritis? Clinical rheumatology. 2020; 39(4): 1237–40.
45. Сулика Е.В., Акиншин И.И., Горбунова Т.О. и др. Некоторые проблемы ультразвуковой визуализации суставов при ранней диагностике ювенильного ревматоидного артрита. Педиатр. 2013; 4(2): 106–9.

## REFERENCES

1. Alis D., Erol B.C., Akbas S. et al. Superb Microvascular Imaging Compared With Power Doppler Ultrasound in Assessing Synovitis of the Knee in Juvenile Idiopathic Arthritis: A Preliminary Study. Journal of ultrasound in medicine: official journal of the American Institute of Ultrasound in Medicine. 2020; 39(1): 99–106.
2. Al-Mayouf S.M., Hashad S., Khawaja K. et al. Cumulative Damage in Juvenile Idiopathic Arthritis: A Multicenter Study From the Pediatric Rheumatology Arab Group. Arthritis care and research. 2021; 73(4): 586–92.

3. Avenarius D.F.M., Nusman C., Malattia C. et al. Current status of wrist imaging in juvenile idiopathic arthritis. *Pediatric radiology*. 2018; 48(6): 801–10.
4. Baikar T., Chhabra A., Yadav T.P. et al. Power Color Doppler and Spectral Doppler Ultrasonography to Evaluate Response to Intra-articular Steroid Injection in Knee Joints in Juvenile Idiopathic Arthritis. *Indian journal of pediatrics*. 2017; 84(11): 826–32.
5. Barbuto L., Di Serafino M., Della Vecchia N. et al. Pediatric musculoskeletal ultrasound: a pictorial essay. *Journal of ultrasound*. 2019; 22(4): 491–502.
6. Beck M. C., Glimm A. M., Ohrndorf S. et al. Fluorescence optical imaging in pediatric patients with inflammatory and non-inflammatory joint diseases: a comparative study with ultrasonography. *Arthritis research and therapy*. 2017; 19(1): 233.
7. Brunner E., Ting T., Vega-Fernandez P. Musculoskeletal ultrasound in children: Current state and future directions. *European journal of rheumatology*. 2020; 7(Suppl1): S28–37.
8. Collado P., Windschall D., Vojinovic J. et al. OMERACT ultrasound subtask force on pediatric Amendment of the OMERACT ultrasound definitions of joints' features in healthy children when using the DOPPLER technique. *Pediatric rheumatology online journal*. 2018; 16(1).
9. Della Paolera S., Pastore S., Zabotti A. et al. Ultrasonographic Assessment for Tenosynovitis in Juvenile Idiopathic Arthritis with Ankle Involvement: Diagnostic and Therapeutic Significance. *Children (Basel, Switzerland)*. 2022; 9(4).
10. Dhanrajani A., Khubchandani R.P. Joint injection practice variations in pediatric rheumatology — a global survey and call for action. *Pediatric rheumatology online journal*. 2020; 18(1).
11. Favier L.A., Ting T.V., Modi A.C. Feasibility of a musculoskeletal ultrasound intervention to improve adherence in juvenile idiopathic arthritis: a proof-of concept trial. *Pediatric rheumatology online journal*. 2018; 16(1).
12. Fodor D., Rodriguez-Garcia S.C., Cantisani V. et al. The EFSUMB Guidelines and Recommendations for Musculoskeletal Ultrasound. Part I: Extraarticular Pathologies. *Ultraschall in der Medizin (Stuttgart, Germany)*. 2022; 43(1): 34–57.
13. Gonzalez N.L., Hobson-Webb L.D. Neuromuscular ultrasound in clinical practice: A review. *Clinical neurophysiology practice*. 2019; 4: 148–163.
14. Halyabar O., Mehta J., Ringold S. et al. Treatment Withdrawal Following Remission in Juvenile Idiopathic Arthritis: A Systematic Review of the Literature. *Paediatric drugs*. 2019; 21(6): 469–92.
15. Hechler B.L., Phero J.A., Van Mater H., Matthews N.S. Ultrasound versus magnetic resonance imaging of the temporomandibular joint in juvenile idiopathic arthritis: a systematic review. *International journal of oral and maxillofacial surgery*. 2018; 47(1): 83–9.
16. Hemke R., Herregods N., Jaremko J.L. et al. Imaging assessment of children presenting with suspected or known juvenile idiopathic arthritis: ESSR-ESPR points to consider. *European radiology*. 2020; 30(10): 5237–49.
17. Hemke R., Tzaribachev N., Barendregt A.M. et al. Imaging of the knee in juvenile idiopathic arthritis. *Pediatric radiology*. 2018; 48(6): 818–27.
18. Lanni S., Marafon D.P., Civino A. et al. Comparison Between Clinical and Ultrasound Assessment of the Ankle Region in Children With Juvenile Idiopathic Arthritis. *Arthritis care and research*. 2021; 73(8): 1180–6.
19. Lanni S., van Dijkhuizen E.H.P., Vanoni F. et al. Ultrasound changes in synovial abnormalities induced by treatment in juvenile idiopathic arthritis. *Clinical and experimental rheumatology*. 2018; 36(2): 329–34.
20. Malattia C., Rinaldi M., Martini A. The role of imaging in juvenile idiopathic arthritis. Expert review of clinical immunology. 2018; 14(8): 681–94.
21. Malattia C., Tzaribachev N., van den Berg J.M., Magni-Manzoni S. Juvenile idiopathic arthritis — the role of imaging from a rheumatologist's perspective. *Pediatric radiology*. 2018; 48(6): 785–91.
22. Miotto E., Silva V.B., Mitraud S.A.V. et al. Patients with juvenile idiopathic arthritis in clinical remission with positive power Doppler signal in joint ultrasonography have an increased rate of clinical flare: a prospective study. *Pediatric rheumatology online journal*. 2017; 15(1).
23. Mistry R.R., Patro P., Agarwal V., Misra D.P. Enthesitis-related arthritis: current perspectives. *Open access rheumatology: research and reviews*. 2019; 11: 19–31.
24. Mitra S., Samui P. P., Samanta M. et al. Ultrasound detected changes in joint cartilage thickness in juvenile idiopathic arthritis. *International journal of rheumatic diseases*. 2019; 22(7): 1263–70.
25. Nieto-González J.C., Rodríguez A., Gámir-Gámir M.L. et al. Can ultrasound-detected subclinical synovitis be an indicator of flare recurrence in juvenile idiopathic arthritis remission patients on tapered TNFi? Clinical and experimental rheumatology. 2019; 37(4): 705–12.
26. Ntoulia A., Barnewolt C.E., Doria A.S. et al. Contrast-enhanced ultrasound for musculoskeletal indications in children. *Pediatric radiology*. 2021; 51(12): 2303–23.
27. Pracoñ G., Aparisi Gómez M.P., Simoni P. et al. Conventional Radiography and Ultrasound Imaging of Rheumatic Diseases Affecting the Pediatric Population. *Seminars in musculoskeletal radiology*. 2021; 25(1): 68–81.
28. Pradsgaard D.Ø., Hørlyck A., Spannow A.H. et al. A Comparison of Radiographic Joint Space Width Measurements Versus Ultrasonographic Assessment of Cartilage Thickness in Children with Juvenile Idiopathic Arthritis. *The Journal of rheumatology*. 2019; 46(3): 301–8.
29. Quesada-Masachs E., Lopez-Corbeto M., Moreno-Ruzafa E. Ultrasound in pediatric rheumatology: Highlighting the differences with adults. *European journal of rheumatology*. 2022.
30. Rizvi M.B., Rabiner J.E. Heterogeneous Knee Effusions on Point-of-Care Ultrasound in a Toddler Diagnosed With Ju-

- venile Idiopathic Arthritis. *Pediatric emergency care*. 2018; 34(9): 673–5.
31. Rosendahl K., Bruslerud I.S., Oehme N. et al. Normative ultrasound references for the paediatric wrist; dorsal soft tissues. *RMD open*. 2018; 4(1): e000642.
  32. Roth J. Emergence of Musculoskeletal Ultrasound Use in Pediatric Rheumatology. *Current rheumatology reports*. 2020; 22(5).
  33. Roth J. Predictive Value of Musculoskeletal Ultrasound for Flares in Juvenile Idiopathic Arthritis. *The Journal of rheumatology*. 2019; 46(1): 113.
  34. Roth J., Ravagnani V., Backhaus M. et al. Preliminary Definitions for the Sonographic Features of Synovitis in Children. *Arthritis care and research*. 2017; 69(8): 1217–23.
  35. Sande N.K., Bøyesen P., Aga A.B. et al. Development and reliability of a novel ultrasonographic joint-specific scoring system for synovitis with reference atlas for patients with juvenile idiopathic arthritis. *RMD open*. 2021; 7(2): e001581.
  36. Shelmerdine S.C., Di Paolo P.L., Tanturri de Horatio L. et al. Imaging of the hip in juvenile idiopathic arthritis. *Pediatric radiology*. 2018; 48(6): 811–7.
  37. Spârchez M., Fodor D. What's new in musculoskeletal ultrasound in pediatric rheumatology? *Medical ultrasonography*. 2018; 20(3): 371–8.
  38. Sudoł-Szopińska I., Jans L., Jurik A.G. et al. Imaging Features of the Juvenile Inflammatory Arthropathies. *Seminars in musculoskeletal radiology*. 2018; 22(2): 147–65.
  39. Ting T.V., Vega-Fernandez P., Oberle E.J. et al. Novel Ultrasound Image Acquisition Protocol and Scoring System for the Pediatric Knee. *Arthritis care and research*. 2019; 71(7): 977–85.
  40. Tonni I., Borghesi A., Tonesi S. et al. An ultrasound protocol for temporomandibular joint in juvenile idiopathic arthritis: a pilot study. *Dento Maxillo Facial Radiology*. 2021; 50(8): 20200399.
  41. Ventura-Ríos L., Faugier E., Barzola L. et al. Reliability of ultrasonography to detect inflammatory lesions and structural damage in juvenile idiopathic arthritis. *Pediatric rheumatology online journal*. 2018; 16(1): 58.
  42. Zhao Y., Rascoff N.E., Iyer R.S. et al. Flares of Disease in Children with Clinically Inactive Juvenile Idiopathic Arthritis Were Not Correlated with Ultrasound Findings. *The Journal of rheumatology*. 2018; 45(6): 851–7.
  43. Zou L.X., Lu M.P., Jung L.K.L. Current status and recent advances on the use of ultrasonography in pediatric rheumatic diseases. *World journal of pediatrics: WJP*. 2020; 16(1): 52–9.
  44. Zwir L.F., Terreri M.T., do Amaral E Castro A. et al. Is power Doppler ultrasound useful to evaluate temporomandibular joint inflammatory activity in juvenile idiopathic arthritis? *Clinical rheumatology*. 2020; 39(4): 1237–40.
  45. Sulika Ye.V., Akinshin I.I., Gorbunova T.O. i dr. Nekotoryye problemy ul'trazvukovoy vizualizatsii sustavov pri ranney diagnostike yuvenil'nogo revmatoidnogo artrita [Some problems of ultrasound imaging of the joints in the early diagnosis of juvenile rheumatoid arthritis]. *Pediatr*. 2013; 4(2): 106–9. (in Russian).



УДК 616.22-073.43-006.03-073.756.8-092+620.179.16+611.229

## КЛИНИЧЕСКИЙ СЛУЧАЙ ДИФФЕРЕНЦИАЛЬНОЙ УЛЬТРАЗВУКОВОЙ ДИАГНОСТИКИ ОБРАЗОВАНИЙ ШЕИ

© Елена Владимировна Синельникова, Эмилия Наумовна Столова, Анастасия Вячеславовна Синицына, Наталья Владимировна Крашенинникова, Наталья Николаевна Варламова

Санкт-Петербургский государственный педиатрический медицинский университет. 194100, Российская Федерация, г. Санкт-Петербург, ул. Литовская, д. 2

**Контактная информация:** Елена Владимировна Синельникова — д.м.н., заведующая кафедрой лучевой диагностики и биомедицинской визуализации ФП и ДПО. E-mail: sinelnikovae@gmail.com

Поступила: 28.07.2022

Одобрена: 25.08.2022

Принята к печати: 06.10.2022

**Резюме.** Несмотря на то что большинство образований гортани являются доброкачественными, часть из них могут стать злокачественными. Симптомы доброкачественных опухолей гортани — осиплость голоса, голос с придыханием, одышка, аспирация, дисфагия, боль, оталгия и кровохарканье при озлокачествлении. Частота кист гортани составляет от 4 до 7% от всех доброкачественных образований этой локализации. В 7–15% случаев заболевание сочетается со злокачественными опухолями гортани. Ларингоцеле чаще бывают приобретенными, чем врожденными, они могут являться причиной стридора у новорожденных и детей младшего возраста. Диагностирование ларингоцеле проводится традиционно на основании прямой или непрямой ларингоскопии, а также КТ и МРТ. Однако метод ультразвукового исследования может быть использован как неинвазивный способ, позволяющий с высокой вероятностью диагностировать образования гортани.

**Ключевые слова:** образования гортани; МРТ гортани; КТ гортани; УЗИ гортани; ларингоцеле.

## CLINICAL CASE OF DIFFERENTIAL ULTRASOUND DIAGNOSIS OF NECK MASSES

© Elena V. Sinelnikova, Emiliya N. Stolova, Anastasia V. Sinitsyna, Natalia V. Krashennnikova, Natalia N. Varlamova

Saint Petersburg State Pediatric Medical University. Lithuania 2, Saint Petersburg, Russian Federation, 194100

**Contact information:** Elena V. Sinelnikova — Doctor of Medical Sciences, Head of the Department of Radiation Diagnostics and Biomedical Imaging of FP and DPO. E-mail: sinelnikovae@gmail.com

Received: 28.07.2022

Revised: 25.08.2022

Accepted: 06.10.2022

**Summary.** Although the majority of larynx formations are benign, some of them can become malignant. Symptoms of benign tumors of the larynx - hoarseness, breathy voice, shortness of breath, aspiration, dysphagia, pain, earache and hemoptysis in case of malignancy. The frequency of laryngeal cysts is from 4 to 7% of all benign formations of this localization. In 7–15% of cases, the disease is combined with malignant tumors of the larynx. Laryngoceles are more often acquired than congenital and may cause stridor in neonates and young children. Diagnosis of laryngocele is traditionally carried out on the basis of direct or indirect laryngoscopy, as well as CT and MRI. However, the ultrasound method can be used as a non-invasive method that allows diagnosing laryngeal masses with a high probability.

**Key words:** larynx masses, larynx MRI, larynx CT, larynx ultrasound, laryngocele

## ВВЕДЕНИЕ

Современные возможности ультразвукового диагностического оборудования позволяют использовать неинвазивные способы в исследовании

считавшихся ранее недоступными областей тела, таких как гортань, из-за наличия воздуха в просвете, а также окружающих эхоплотных костных и хрящевых структур [3]. Большинство исследований в последние годы связано с изучением воз-

возможности выполнения и оценкой диагностической точности ультразвукового исследования (УЗИ) гортани в выявлении нарушений подвижности голосовых связок в сравнении с традиционно применяемой для этого ларингоскопией [1, 8, 9].

Большинство опухолей гортани являются доброкачественными.

## КЛАССИФИКАЦИЯ

- I. Доброкачественные заболевания гортани.
  1. Эпителиальные опухоли (аденомы, аденолимфомы).
  2. Соединительнотканые опухоли (фиброма, ангиома, хондрома, липома, фибропапиллома).
  3. Неврогенные опухоли (невринома и нейрофиброма).
  4. Миогенные опухоли.
- II. Опухолоподобные заболевания гортани.
  1. Голосовые узелки и полипы (встречается менее чем у 1% населения, соотношение мужчин и женщин 2:1).
  2. Отек Рейнке (2,5–3,0% от всех доброкачественных заболеваний гортани).
  3. Амилоидоз гортани (встречается крайне редко, менее 1% от всех доброкачественных заболеваний гортани).
  4. Кисты и гранулемы (контактные и интубационные) [2].

Эти образования могут локализоваться в любой части гортани. Папилломы и нейрофибромы могут стать злокачественными. Симптомы доброкачественных опухолей гортани — осиплость голоса, голос с придыханием, одышка, аспирация, дисфагия, боль, оталгия (боль в ухе) и кровохарканье. Оталгия представляет собой иррадиацию боли в ухо в связи с раздражением или растяжением блуждающего нерва и чаще вызвана быстро растущей злокачественной опухолью [5].

Кисты гортани — образования, содержащие воздух или жидкость, включая ларингоцеле и мешотчатые кисты. Ларингоцеле и мешотчатые кисты возникают в результате расширения гортанного мешочка. Ларингоцеле имеют постоянное сообщение с желудочком гортани, тогда как мешотчатая киста изолирована от желудочка. Ларингоцеле и мешотчатые кисты можно увидеть в любом возрасте. Ларингоцеле чаще бывают приобретенными, чем врожденными. Согласно статистическим данным, оно составляет от 4 до 7% от всех доброкачественных образований этой локализации. В 7–15% случаев заболевание сочетается со злокачественными опухолями гортани [6, 10].

Ларингоцеле классифицируют на внутренние, внешние или смешанные. Ларингоцеле называют внутренним, когда опухоль ограничена внутренней частью гортани и ограничена эндоларингеальными структурами гортани. Наружное ларингоцеле распространяется латерально через щитовидно-подъязычную мембрану в мягкие ткани шеи. Это расширение обычно происходит через естественное отверстие в мембране верхней гортанной артерии. Ларингоцеле с внутренним и внешним компонентами называется смешанным [7, 11].

Ларингоцеле может быть односторонним или двусторонним. Эти поражения могут инфицироваться.

Небольшие поражения обычно протекают бессимптомно и обнаруживаются случайно при визуализации шеи по другим причинам. Симптомы варьируют в зависимости от размера и распространенности поражения и могут включать боль в горле, дисфагию, стридор, опухоль на шее и/или обструкцию дыхательных путей [8].

Диагностирование доброкачественной опухоли гортани проводится традиционно на основании прямой или непрямой ларингоскопии, а также компьютерной томографии (КТ) и магнитно-резонансной томографии (МРТ) [4, 12]. Ультразвуковое исследование мягких тканей области гортани не является широко распространенным методом диагностики, однако в ряде случаев метод позволяет визуализировать патологические образования этой области.

## КЛИНИЧЕСКИЙ СЛУЧАЙ

Пациент 1969 года рождения обратился на консультацию к оториноларингологу с жалобами на осиплость голоса в течение года, усиливающиеся в последние месяцы. Других жалоб пациент не предъявлял.

Осмотр оториноларинголога от 30.12.2020 г. — без патологии.

Пациент направлен на УЗИ щитовидной железы 30.12.2020 г. — выявлено узловое образование левой доли.

В ходе осмотра регионарных лимфатических узлов под правым щитовидным хрящом лоцировано анэхогенное аваскулярное округлое образование с нечеткими ровными контурами, однородным содержанием (рис. 1, 2). Убедительного контакта (компрессия) с голосовыми связками выявить не удалось.

При мультиспиральной компьютерной томографии (МСКТ) от 16.01.2021 г. мягких тканей шеи, выполненной по стандартной программе, дополненной внутривенным контрастированием и исследованием с фонацией, установлено:

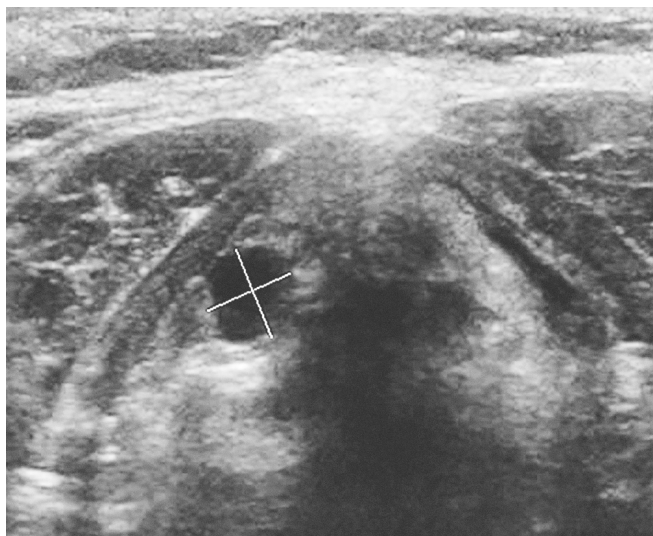


Рис. 1. УЗ-изображение измерения максимальных размеров новообразования области гортани

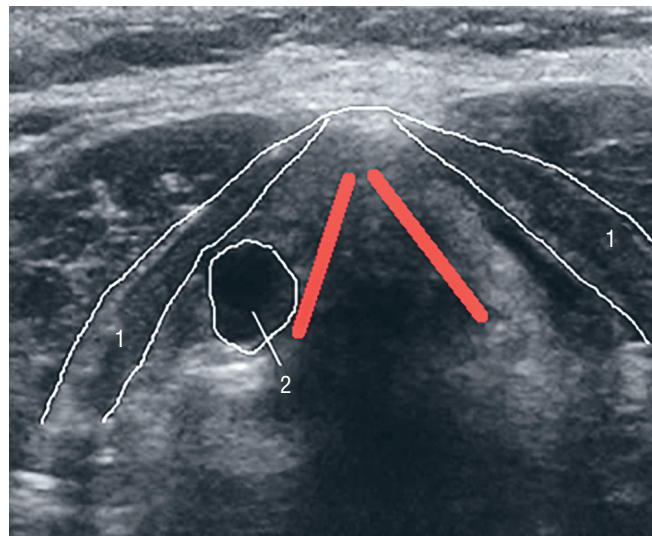


Рис. 2. УЗ-схема локации новообразования гортани: 1 — щитовидные хрящи; 2 — новообразование. Красным цветом обозначены места расположения связок

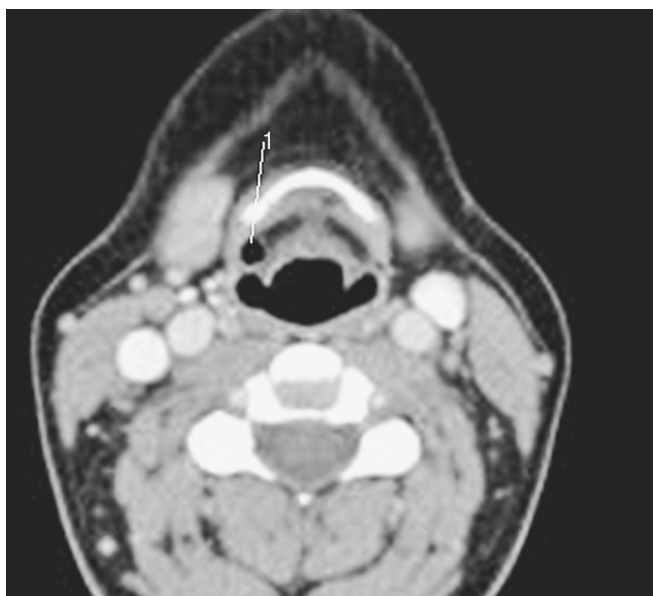


Рис. 3. МРТ шеи: 1 — кистозное образование в области гортани

- асимметрия валекул глотки —  $S < D$  за счет мягкотканого компонента, располагающегося в левой половине ямки надгортанника, медиально, распространяющегося до срединной язычно-надгортанной складки, краниально на область корня языка, размером около  $13 \times 12 \times 6$  мм, активно накапливающего контрастный препарат;
- грушевидные синусы симметричные, без признаков разрастания патологической ткани;
- другие структуры гортани, трахея, пищевод — без признаков патологических образований; трахея не сдавлена;

- структура и контуры щитовидного, перстневидного, черпаловидных хрящей, подъязычной кости не изменены;
- щитовидная железа асимметрична —  $D > S$ , не увеличена, без признаков патологического накопления контрастного препарата;
- поднижнечелюстные, околоушные слюнные железы без признаков патологического накопления контрастного препарата, симметричные, контуры желез четкие, ровные;
- лимфатические узлы — нижние яремные слева (IV гр.) до 8 мм по короткой оси; другие группы лимфатических узлов до 4–5 мм по короткой оси;
- деструктивные костные изменения не выявлены; дегенеративные изменения позвоночника наиболее выраженные на уровне  $C_5$ – $C_7$  с передним и задними краевыми костными разрастаниями на этом уровне и кифотической деформацией шейного отдела позвоночника на этом уровне.

*Заключение:* КТ-картина патологических изменений на уровне левой половины ямки надгортанника (Neo? воспалительные изменения?) требуют дообследования (консультации оториноларинголога, эндоскопического обследования).

МРТ шеи от 18.01.2021 г.: МР-признаки утолщения и отека слизистой оболочки гортани на уровне голосовой щели и голосовых связок, участка структурных изменений в передних отделах голосовой мышцы справа — вероятно, киста с белковым содержимым (рис. 3); локальной гиперплазии язычной миндалины в левых отделах; кистозного образования в правой доле щитовидной железы.

Пациент поступил в клинику оториноларингологии Военно-медицинской академии им. С.М. Кирова 05.02.2021 г. В ходе консультации оториноларинголога при наружном осмотре: область головы без особенностей. Пальпация в области верхнечелюстных, перкуссия лобных пазух, скуловых и сосцевидных отростков безболезненная. Периферические лимфатические узлы не пальпируются. Область сосцевидных отростков не изменена. При инструментальном осмотре гортани — надгортанник в виде развернутого лепестка. В области гортанного желудочка справа — округлое образование диаметром около 7 мм темно-коричневого цвета с плотной капсулой. Вход в гортань свободен. Слизистая оболочка розовая, влажная. Голосовые связки серые, смыкаются неполностью, голос осиплый. Голосовая щель достаточна для дыхания. Со стороны других ЛОР-органов — без видимой патологии на момент осмотра.

**Хирургическое лечение:** операция от 03.03.2021 г. — удаление доброкачественного новообразования гортани.

**Окончательный диагноз:** Доброкачественное новообразование гортани, код МКБ — D 38.0.

## ОБСУЖДЕНИЕ

Представленный клинический случай иллюстрирует большие диагностические возможности метода ультразвуковой диагностики в выявлении внутренней локализации ларингоцеле. Несмотря на то что ларингоцеле чаще бывают приобретенными, чем врожденными, они могут являться причиной стридора у новорожденных и детей младшего возраста. Метод УЗИ позволяет с высокой вероятностью диагностировать образования гортани у детей в режиме первичного скрининга без применения седации при выполнении КТ и МРТ и сложновыполнимых диагностических вмешательств.

## Финансирование исследования и конфликт интересов

Исследование не финансировалось какими-либо источниками. Авторы заявляют, что данная работа, ее тема, предмет и содержание не затрагивают конкурирующих интересов.

## ЛИТЕРАТУРА

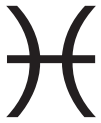1. Ветшев П.С., Янкин П.Л., Животов В.А. и др. Ультразвуковое исследование гортани в диагностике нарушений подвижности голосовых складок. Эндокринная хирургия. 2016; 10(3): 5–13. <https://doi.org/10.14341/serg201635-14>.

2. Дайхес Н.А., Нажмудинов С.Г., Гусейнов И.И., Романенко И.Г. Клинические рекомендации. Доброкачественные и предраковые заболевания гортани. М.; 2014. Ссылка активна на 01.06.16. Доступно по: <http://glav-otolar.ru/documents/>
3. Ольхова Е.Б., Солдатский Ю.Л., Онуфриева Е.К., Щепин Н.В. Ультразвуковое исследование гортани: возможности, перспективы, ограничения. Вестник оториноларингологии. 2009; 5: 9–12.
4. Glazer H.S., Mauro M.A., Aronberg D.J. et al. Computed tomography of laryngoceles. Am J Roentgenol. 1983; 140(3): 549–52.
5. Koeller K.K., Alamo L., Adair C.F. et al. Congenital cystic masses of the neck: radiologic-pathologic correlation. Radiographics. 1999; 19(1): 121–46.
6. Ash L., Srinivasan A., Mukherj S.K. Radiological reasoning: submucosal laryngeal mass. Am J Roentgenol. 2008; 191(3): S18–21. DOI: 10.2214/AJR.07.7047.
7. Harnsberger H.R., Glastonbury C.M., Michel M.A. et al. Diagnostic Imaging: Head and Neck. Lippincott Williams & Wilkins. 2010.
8. Dursun G., Ozgursoy O.B., Beton S., Batikhan H. Current diagnosis and treatment of laryngocele in adults. Otolaryngology — head and neck surgery: official journal of American Academy of Otolaryngology Head and Neck Surgery. 2007; 136(2): 211–5. DOI: 10.1016/J.OTOHNS.2006.09.008.
9. Kamalian S., Avery L., Lev M. et al. Nontraumatic Head and Neck Emergencies. RadioGraphics. 2019; 39 (6): 1808–23. DOI: 10.1148/RG.2019190159.
10. Cavo J.W., Lee J.C. Laryngocele after childbirth. Otolaryngology — head and neck surgery: official journal of American Academy of Otolaryngology Head and Neck Surgery. 1993; 109(4): 766–8. DOI: 10.1177/019459989310900423.
11. Suqati A.A., Alherabi A.Z., Marglani O.A., Alaidarous T.O. Bilateral combined laryngocele. Saudi medical journal. 2016; 37(8): 902–3. DOI: 10.15537/SMJ.2016.8.15104.
12. Werner R.L., Schroeder J.W., Castle J.T. Bilateral laryngoceles. Head and neck pathology. 2014; 8(1): 110–3. DOI: 10.1007/S12105-013-0478-4.

## REFERENCES

1. Vetshev P.S., Yankin P.L., Zhivotov V.A. i dr. Ul'trazvukovoye issledovaniye gortani v diagnostike narusheniy podvizhnosti golosovykh skladok [Ultrasonic examination of the larynx in the diagnosis of vocal cord mobility disorders]. Endokrinnyaya khirurgiya. 2016; 10(3): 5–13. <https://doi.org/10.14341/serg201635-14>. (in Russian).
2. Daykhes N.A., Nazhmudinov S.G., Guseynov I.I., Romanenko I.G. Klinicheskiye rekomendatsii. Dobrokachestvennyye i predrakovyye zabolevaniya gortani [Benign and precancerous diseases of the larynx]. Moskva; 2014. Ssylka aktivna na 01.06.16. Доступно по: <http://glav-otolar.ru/documents/> (in Russian).

3. Ol'khova Ye.B., Soldatskiy Yu.L., Onufriyeva Ye.K., Shechepin N.V. Ul'trazvukovoye issledovaniye gortani: vozmozhnosti, perspektivy, ogranicheniya [Ultrasound examination of the larynx: possibilities, prospects, limitations]. *Vestnik otorinolaringologii*. 2009; 5: 9–12. (in Russian).
4. Glazer H.S., Mauro M.A., Aronberg D.J. et al. Computed tomography of laryngoceles. *Am J Roentgenol*. 1983; 140(3): 549–52.
5. Koeller K.K., Alamo L., Adair C.F. et al. Congenital cystic masses of the neck: radiologic-pathologic correlation. *RadioGraphics*. 1999; 19(1): 121–46.
6. Ash L., Srinivasan A., Mukherj S.K. Radiological reasoning: submucosal laryngeal mass. *AJR Am J Roentgenol*. 2008; 191(3): S18–21. DOI: 10.2214/AJR.07.7047.
7. Harnsberger H.R., Glastonbury C.M., Michel M.A. et al. *Diagnostic Imaging: Head and Neck*. Lippincott Williams & Wilkins. 2010.
8. Dursun G., Ozgursoy O.B., Beton S., Batikhan H. Current diagnosis and treatment of laryngocele in adults. *Otolaryngology — head and neck surgery: official journal of American Academy of Otolaryngology Head and Neck Surgery*. 2007; 136(2): 211–5. DOI: 10.1016/J.OTOHNS.2006.09.008.
9. Kamalian S., Avery L., Lev M. et al. Nontraumatic Head and Neck Emergencies. *RadioGraphics*. 2019; 39 (6): 1808–23. DOI: 10.1148/RG.2019190159.
10. Cavo J.W., Lee J.C. Laryngocele after childbirth. *Otolaryngology — head and neck surgery: official journal of American Academy of Otolaryngology Head and Neck Surgery*. 1993; 109(4): 766–8. DOI: 10.1177/019459989310900423.
11. Suqati A.A., Alherabi A.Z., Marglani O.A., Alaidarous T.O. Bilateral combined laryngocele. *Saudi medical journal*. 2016; 37(8): 902–3. DOI: 10.15537/SMJ.2016.8.15104.
12. Werner R.L., Schroeder J.W., Castle J.T. Bilateral laryngoceles. *Head and neck pathology*. 2014; 8(1): 110–3. DOI: 10.1007/S12105-013-0478-4.



## ПРАВИЛА ДЛЯ АВТОРОВ

Утв. приказом и.о. ректора  
ФГБОУ ВО СПбГПМУ Минздрава России от 23.06.16

### НАСТОЯЩИЕ ПРАВИЛА ДЛЯ АВТОРОВ ЯВЛЯЮТСЯ ИЗДАТЕЛЬСКИМ ДОГОВОРОМ

Условия настоящего Договора (далее «Договор») являются публичной офертой в соответствии с п. 2 ст. 437 Гражданского кодекса Российской Федерации. Данный Договор определяет взаимоотношения между редакцией журнала «**Visualization in medicine**» (далее по тексту «Журнал»), зарегистрированного Федеральной службой по надзору в сфере связи, информационных технологий и массовых коммуникаций, свидетельство ПИ № ФС77-74241 от 02 ноября 2018 г., именуемой в дальнейшем «Редакция» и являющейся структурным подразделением ФГБОУ ВО СПбГПМУ Минздрава России, и автором и/или авторским коллективом (или иным правообладателем), именуемым в дальнейшем «Автор», принявшим публичное предложение (оферту) о заключении Договора.

Автор передает Редакции для издания авторский оригинал или рукопись. Указанный авторский оригинал должен соответствовать требованиям, указанным в разделах «Представление рукописи в журнал», «Оформление рукописи». При рассмотрении полученных авторских материалов Журнал руководствуется «Едиными требованиями к рукописям, представляемым в биомедицинские журналы» (Intern.committee of medical journal editors. Uniform requirements for manuscripts submitted to biomedical journals // Ann. Intern. Med. 1997; 126: 36–47).

В Журнале печатаются ранее не опубликованные работы по профилю Журнала.

Журнал не рассматривает работы, результаты которых по большей части уже были опубликованы или описаны в статьях, представленных или принятых для публикации в другие печатные или электронные средства массовой информации. Представляя статью, автор всегда должен ставить редакцию в известность обо всех направлениях этой статьи в печать и о предыдущих публикациях, которые могут рассматриваться как множественные или дублирующие

публикации той же самой или очень близкой работы. Автор должен уведомить редакцию о том, содержит ли статья уже опубликованные материалы и предоставить ссылки на предыдущую, чтобы дать редакции возможность принять решение, как поступить в данной ситуации. Не принимаются к печати статьи, представляющие собой отдельные этапы незавершенных исследований, а также статьи с нарушением «Правил и норм гуманного обращения с биообъектами исследований».

Размещение публикаций возможно только после получения положительной рецензии.

**Все статьи, в том числе статьи аспирантов и докторантов, публикуются бесплатно.**

### ПРЕДСТАВЛЕНИЕ РУКОПИСИ В ЖУРНАЛ

Авторский оригинал принимает редакция. Подписанная Автором рукопись должна быть отправлена в адрес редакции по электронной почте на адрес [lt2007@inbox.ru](mailto:lt2007@inbox.ru). Автор должен отправить конечную версию рукописи и дать файлу название, состоящее из фамилии первого автора и первых 2–3 сокращенных слов из названия статьи.

### СОПРОВОДИТЕЛЬНЫЕ ДОКУМЕНТЫ

К авторскому оригиналу необходимо приложить экспертное заключение о возможности опубликования в открытой печати (бланк можно запросить по адресу [lt2007@inbox.ru](mailto:lt2007@inbox.ru)).

Рукопись считается поступившей в Редакцию, если она представлена комплектно и оформлена в соответствии с описанными требованиями. Предварительное рассмотрение рукописи, не заказанной Редакцией, не является фактом заключения между сторонами издательского Договора.

При представлении рукописи в Журнал Авторы несут ответственность за раскрытие своих финансовых и других конфликтных интересов, способных оказать влияние на их работу. В рукописи должны быть упомянуты все лица и организации,

оказавшие финансовую поддержку (в виде грантов, оборудования, лекарств или всего этого вместе), а также другое финансовое или личное участие.

#### АВТОРСКОЕ ПРАВО

Редакция отбирает, готовит к публикации и публикует переданные Авторами материалы. Авторское право на конкретную статью принадлежит авторам статьи. Авторский гонорар за публикации статей в Журнале не выплачивается. Автор передает, а Редакция принимает авторские материалы на следующих условиях:

- 1) Редакции передается право на оформление, издание, передачу Журнала с опубликованным материалом Автора для целей реферирования статей из него в Реферативном журнале ВИНТИ, РНИЦ и базах данных, распространение Журнала/авторских материалов в печатных и электронных изданиях, включая размещение на выбранных либо созданных Редакцией сайтах в сети Интернет в целях доступа к публикации в интерактивном режиме любого заинтересованного лица из любого места и в любое время, а также на распространение Журнала с опубликованным материалом Автора по подписке;
- 2) территория, на которой разрешается использовать авторский материал, — Российская Федерация и сеть Интернет;
- 3) срок действия Договора — 5 лет. По истечении указанного срока Редакция оставляет за собой, а Автор подтверждает бессрочное право Редакции на продолжение размещения авторского материала в сети Интернет;
- 4) Редакция вправе по своему усмотрению без каких-либо согласований с Автором заключать договоры и соглашения с третьими лицами, направленные на дополнительные меры по защите авторских и издательских прав;
- 5) Автор гарантирует, что использование Редакцией предоставленного им по настоящему Договору авторского материала не нарушит прав третьих лиц;
- 6) Автор оставляет за собой право использовать предоставленный по настоящему Договору авторский материал самостоятельно, передавать права на него по договору третьим лицам, если это не противоречит настоящему Договору;
- 7) Редакция предоставляет Автору возможность безвозмездного получения справки с электронными адресами его официальной публикации в сети Интернет;
- 8) при перепечатке статьи или ее части ссылка на первую публикацию в Журнале обязательна.

#### ПОРЯДОК ЗАКЛЮЧЕНИЯ ДОГОВОРА И ИЗМЕНЕНИЯ ЕГО УСЛОВИЙ

Заключением Договора со стороны Редакции является опубликование рукописи данного Автора в журнале «**Visualization in medicine**» и размещение его текста в сети Интернет. Заключением Договора со стороны Автора, т.е. полным и безоговорочным принятием Автором условий Договора, является передача Автором рукописи и экспертного заключения.

#### ОФОРМЛЕНИЕ РУКОПИСИ

**Статья должна иметь**

**(НА РУССКОМ И АНГЛИЙСКОМ ЯЗЫКАХ):**

1. Заглавие (Title) должно быть кратким (не более 120 знаков), точно отражающим содержание статьи.

2. Сведения об авторах (публикуются). Для каждого автора указываются: фамилия, имя и отчество, место работы, почтовый адрес места работы, e-mail. Фамилии авторов рекомендуется транслитерировать так же, как в предыдущих публикациях или по системе BGN (Board of Geographic Names), см. сайт <http://www.translit.ru>.

3. Резюме (Summary) (1500–2000 знаков, или 200–250 слов) помещают перед текстом статьи. Резюме не требуется при публикации рецензий, отчетов о конференциях, информационных писем.

Авторское резюме к статье является основным источником информации в отечественных и зарубежных информационных системах и базах данных, индексирующих журнал. Резюме доступно на сайте журнала «**Visualization in medicine**» и индексируется сетевыми поисковыми системами. Из аннотации должна быть понятна суть исследования, нужно ли обращаться к полному тексту статьи для получения более подробной, интересующей его информации. Резюме должно излагать только существенные факты работы.

Рекомендуемая структура как аннотации, так и самой статьи IMRAD (для оригинальных исследований структура обязательна): введение (Introduction), материалы и методы (Materials and methods), результаты (Results), обсуждение (Discussion), выводы (Conclusion). Предмет, тему, цель работы нужно указывать, если они не ясны из заглавия статьи; метод или методологию проведения работы целесообразно описывать, если они отличаются новизной или представляют интерес с точки зрения данной работы. Объем текста авторского резюме определяется содержанием публикации (объемом сведений, их научной ценностью и/или практическим значением) и должен быть в пределах 200–250 слов (1500–2000 знаков).

4. Ключевые слова (Key words) от 3 до 10 ключевых слов или словосочетаний, которые будут способствовать правильному перекрестному индексированию статьи, помещаются под резюме с подзаголовком «ключевые слова». Используйте термины из списка медицинских предметных заголовков (Medical Subject Headings), приведенного в Index Medicus (если в этом списке еще отсутствуют подходящие обозначения для недавно введенных терминов, подберите наиболее близкие из имеющихся). Ключевые слова разделяются точкой с запятой.

5. Литература (References). Список литературы должен представлять полное библиографическое описание цитируемых работ в соответствии с NLM (National Library of Medicine) Author A. A., Author B. B., Author C. C. Title of article. Title of Journal. 2005;10(2):49–53. Фамилии и инициалы авторов в пристатейном списке приводятся в порядке упоминания. В описании указываются ВСЕ авторы публикации. Библиографические ссылки в тексте статьи даются цифрой в квадратных скобках. Ссылки на неопубликованные работы не допускаются.

*Книга:* Автор(ы) название книги (знак точка) место издания (двоеточие) название издательства (знак точка с запятой) год издания.

Если в качестве автора книги выступает редактор, то после фамилии следует ред.

Преображенский Б. С., Темкин Я. С., Лихачев А. Г. Болезни уха, горла и носа. М.: Медицина; 1968.

Радзинский В. Е., ред. Перинеология: учебное пособие. М.: РУДН; 2008.

Brandenburg J. H., Ponti G. S., Worring A. F. eds. Vocal cord injection with autogenous fat. 3 rd ed. NY: Mosby; 1998.

*Глава из книги:* Автор (ы) название главы (знак точка) В кн.: или In: далее описание книги [Автор (ы) название книги (знак точка) место издания (двоеточие) название издательства (знак точка с запятой) год издания] (двоеточие) стр. от и до.

Коробков Г. А. Темп речи. В кн.: Современные проблемы физиологии и патологии речи: сб. тр. Т. 23. М.; 1989: 107–11.

*Статья из журнала*

Автор (ы) название статьи (знак точка) название журнала (знак точка) год издания (знак точка с запятой) том (если есть в круглых скобках номер журнала) затем знак (двоеточие) страницы от и до.

Кирющенко А. П., Совчи М. Г., Иванова П. С. Поликистозные яичники. Акушерство и гинекология. 1994; N 1: 11–4.

Brandenburg J. H., Ponti G. S., Worring A. F. Vocal cord injection with autogenous fat: a long-term mag-

netic resona. Laryngoscope. 1996; 106 (2, pt 1): 174–80.

*Тезисы докладов, материалы научных конф.*

Бабий А. И., Левашов М. М. Новый алгоритм нахождения кульминации экспериментального нистагма (миниметрия). III съезд оториноларингологов Респ. Беларусь: тез. докл. Минск; 1992: 68–70.

Салов И. А., Маринушкин Д. Н. Акушерская тактика при внутриутробной гибели плода. В кн.: Материалы IV Российского форума «Мать и дитя». М.; 2000; ч. 1: 516–9.

*Авторефераты*

Петров С. М. Время реакции и слуховая адаптация в норме и при периферических поражениях слуха. Автореф. дис... канд. мед. наук. СПб.; 1993.

*Описание Интернет-ресурса*

Щеглов И. Насколько велика роль микрофлоры в биологии вида-хозяина? Живые системы: научный электронный журнал. Доступен по: [http://www.biorf.ru/catalog.aspx?cat\\_id=396&d\\_no=3576](http://www.biorf.ru/catalog.aspx?cat_id=396&d_no=3576) (дата обращения 02.07.2012).

Kealy M. A., Small R. E., Liamputtong P. Recovery after caesarean birth: a qualitative study of women's accounts in Victoria, Australia. BMC Pregnancy and Childbirth. 2010. Available at: <http://www.biomedcentral.com/1471-2393/10/47/>. (accessed 11.09.2013)

**Для всех статей, имеющих DOI, индекс необходимо указывать в конце библиографического описания.**

По новым правилам, учитывающим требования международных систем цитирования, библиографические списки (References) входят в англоязычный блок статьи и, соответственно, должны даваться не только на языке оригинала, но и в латинице (романским алфавитом). Поэтому авторы статей должны давать список литературы в двух вариантах: один на языке оригинала (русскоязычные источники кириллицей, англоязычные латиницей), как было принято ранее, и отдельным блоком тот же список литературы (References) в романском алфавите для Scopus и других международных баз данных, повторяя в нем все источники литературы, независимо от того, имеются ли среди них иностранные. Если в списке есть ссылки на иностранные публикации, они полностью повторяются в списке, готовящемся в романском алфавите.

В романском алфавите для русскоязычных источников требуется следующая структура библиографической ссылки: автор(ы) (транслитерация), перевод названия книги или статьи на английский язык, название источника (трансли-

терапия), выходные данные в цифровом формате, указание на язык статьи в скобках (in Russian).

#### **Технология подготовки ссылок с использованием системы автоматической транслитерации и переводчика**

На сайте <http://www.translit.ru> можно бесплатно воспользоваться программой транслитерации русского текста в латиницу. Программа очень простая.

1. Входим в программу Translit.ru. В окошке «варианты» выбираем систему транслитерации BGN (Board of Geographic Names). Вставляем в специальное поле весь текст библиографии на русском языке и нажимаем кнопку «в транслит».
2. Копируем транслитерированный текст в готовящийся список References.
3. Переводим с помощью автоматического переводчика название книги, статьи, постановления и т.д. на английский язык, переносим его в готовящийся список. Перевод, безусловно, требует редактирования, поэтому данную часть необходимо готовить человеку, понимающему английский язык.
4. Объединяем описания в соответствии с принятыми правилами и редактируем список.
5. В конце ссылки в круглых скобках указывается (in Russian). Ссылка готова.

#### **Примеры транслитерации русскоязычных источников литературы для англоязычного блока статьи**

*Книга:* Avtor (y) Nazvanie knigi (znak tochka) [The title of the book in english] (znak tochka) Mes-to izdaniya (dvoetochie) Nazvanie izdatel'stva (znak tochka s zapuyatoy) god izdaniya.

Preobrazhenskiy B. S., Temkin Ya. S., Likhachev A. G. Bolezni ukha, gorla i nosa. [Diseases of the ear, nose and throat]. M.: Meditsina; 1968. (in Russian).

Radzinskiy V. E., ed. Perioneologiya: uchebnoe posobie. [Perineology tutorial]. M.: RUDN; 2008. (in Russian).

*Глава из книги:* Avtor (y) Nazvanie glavy (znak tochka) [The title of the article in english] (znak tochka) In: Avtor (y) Nazvanie knigi (znak tochka) Mes-to izdaniya (dvoetochie) Nazvanie izdatel'stva (znak tochka s zapuyatoy) god izdaniya]. (dvoetochie) stranisi ot i do.

Korobkov G. A. Temp rechi. [Rate of speech]. V kn.: Sovremennye problemy fiziologii i patologii rechi: sb. tr. T. 23. M.; 1989: 107–11. (in Russian).

*Статья из журнала:* Avtor (y) Nazvanie stat'i (znak tochka) [The title of the article in english] (znak tochka) Nazvanie zhurnala (znak tochka) god izdaniya (znak tochka s zapuyatoy) tom (esli est' v kruglykh skobkakh nomer zhurnala) zatem (znak dvoetochie) stranitsy ot i do.

Kiryushchenkov A. P., Sovchi M. G., Ivanova P. S. Polikistoznye yaichniki. [Polycystic ovary]. Akusherstvo i ginekologiya. 1994; N 1: 11–4. (in Russian).

*Тезисы докладов, материалы научных конф.*

Babiy A. I., Levashov M. M. Novyy algoritm nakhozhdeniya kul'minatsii eksperimental'nogo nistagma (minimetriya). [New algorithm of finding of the culmination experimental nystagmus (minimetriya)]. III s'ezd otorinolaringologov Resp. Belarus': tez. dokl. Minsk; 1992: 68–70. (in Russian).

Salov I. A., Marinushkin D. N. Akusherskaya taktika pri vnutriutrobnoy gibeli ploda. [Obstetric tactics in intrauterine fetal death]. V kn.: Materialy IV Rossiyskogo foruma «Mat' i ditya». M.; 2000; ch.1:516–9. (in Russian).

*Авторефераты*

Petrov S. M. Vremya reaktsii i slukhovaya adaptatsiya v norme i pri perifericheskikh porazheniyakh slukha. [Time of reaction and acoustical adaptation in norm and at peripheral defeats of hearing]. PhD thesis. SPb.; 1993. (in Russian).

*Описание Интернет-ресурса*

Shcheglov I. Naskol'ko velika rol' mikroflory v biologii vida-khozyaina? [How great is the microflora role in type-owner biology?]. Zhivye sistemy: nauchnyy elektronnyy zhurnal. Available at: [http://www.biorf.ru/catalog.aspx?cat\\_id=396&d\\_no=3576](http://www.biorf.ru/catalog.aspx?cat_id=396&d_no=3576) (accessed 02.07.2012). (in Russian).

#### **ОТВЕТСТВЕННОСТЬ ЗА ПРАВИЛЬНОСТЬ БИБЛИОГРАФИЧЕСКИХ ДАННЫХ НЕСЕТ АВТОР.**

Остальные материалы предоставляются либо на русском, либо на английском языке, либо на обоих языках по желанию.

#### **Структура основного текста статьи.**

Введение, изложение основного материала, заключение, литература. Для оригинальных исследований — введение, методика, результаты исследования, обсуждение результатов, литература (IMRAD).

В разделе «методика» обязательно указываются сведения о статистической обработке экспериментального или клинического материала. Единицы измерения даются в соответствии с Международной системой единиц — СИ. Фамилии иностранных авторов, цитируемые в тексте рукописи, приводятся в оригинальной транскрипции.

#### **Объем рукописей.**

Объем рукописи обзора не должен превышать 25 стр. машинописного текста через два интервала, 12 кеглем (включая таблицы, список ли-

тературы, подписи к рисункам и резюме на английском языке), поля не менее 25 мм. Нумеруйте страницы последовательно, начиная с титульной. Объем рукописи статьи экспериментального характера не должен превышать 15 стр. машинописного текста; кратких сообщений (писем в редакцию) — 7 стр.; отчетов о конференциях — 3 стр.; рецензий на книги — 3 стр. Используйте колон-титул — сокращенный заголовок и нумерацию страниц, для помещения вверху или внизу всех страниц статьи.

**Иллюстрации и таблицы.** Число рисунков рекомендуется не более 5. В подписях под рисунками должны быть сделаны объяснения значений всех кривых, букв, цифр и прочих условных обозначений. Все графы в таблицах должны иметь заголовки. Повторять одни и те же данные в тексте, на рисунках и в таблицах не следует. Рисунки, схемы, фотографии должны быть представлены в расчете на печать в черно-белом виде или уровнями серого в точечных форматах tif, bmp (300–600 dpi), или в векторных форматах pdf, ai, eps, cdr. При оформлении графических материалов учитывайте размеры печатного поля Журнала (ширина иллюстрации в одну колонку — 90 мм, в две — 180 мм). Масштаб 1:1.

#### **РЕЦЕНЗИРОВАНИЕ**

Статьи, поступившие в редакцию, обязательно рецензируются. Если у рецензента возникают вопросы, то статья с комментариями рецензента возвращается Автору. Датой поступления статьи считается дата получения Редакцией окончательного варианта статьи. Редакция оставляет за собой право внесения редакторских изменений в текст, не искажающих смысла статьи (литературная и технологическая правка).

#### **АВТОРСКИЕ ЭКЗЕМПЛЯРЫ ЖУРНАЛА**

Редакция обязуется выдать Автору 1 экземпляр Журнала на каждую опубликованную статью вне зависимости от числа авторов. Авторы, проживающие в Санкт-Петербурге, получают авторский экземпляр Журнала непосредственно в Редакции. Иногородним Авторам авторский экземпляр Журнала высылается на адрес автора по запросу от автора. Экземпляры спецвыпусков не отправляются авторам.

#### **АДРЕС РЕДАКЦИИ**

194100, Санкт-Петербург, Литовская ул., 2  
e-mail: lt2007@inbox.ru.  
Сайт журнала: <http://ojs3.gpmu.org/index.php/visual-med>.

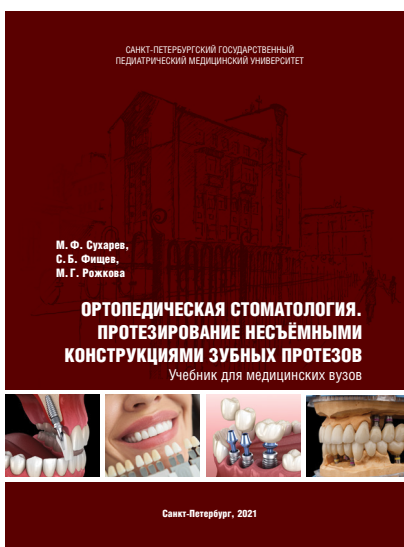---

# ИЗДАТЕЛЬСТВО ПЕДИАТРИЧЕСКОГО УНИВЕРСИТЕТА ПРЕДСТАВЛЯЕТ

---

## ОРТОПЕДИЧЕСКАЯ СТОМАТОЛОГИЯ. ПРОТЕЗИРОВАНИЕ НЕСЪЁМНЫМИ КОНСТРУКЦИЯМИ ЗУБНЫХ ПРОТЕЗОВ

*М. Ф. Сухарев, С. Б. Фищев, М. Г. Рожкова*



Учебник соответствует программе Министерства здравоохранения Российской Федерации по ортопедической стоматологии, предназначен и будет полезным для преподавателей курсов и стоматологических кафедр, студентов стоматологических факультетов, ординаторов, аспирантов, врачей-стоматологов.

Авторы будут признательны за критические замечания и дополнения.

Твердый переплет, цветные иллюстрации, 464 страницы.


---

Приобрести издание можно в интернет-магазине Лабиринт:  
<https://www.labirint.ru/books/877708/>

---

## ПАТОЛОГИЧЕСКАЯ АНАТОМИЯ. ОБЩИЙ КУРС

*Р.А. Насыров, Д.О. Иванов, Н.М. Аничков, Е.Ю. Калинина*



В общем курсе патологической анатомии (клинической патоморфологии) рассмотрены вопросы общей патологической анатомии: методы исследования в патоморфологии, повреждение и гибель клеток и тканей, в том числе старение; нарушения кровообращения и иных сред организма, воспаление, репарация и регенерация, заживление ран, иммунная патология, адаптация, патология роста клеток и их дифференцировки, опухоли, генетические заболевания, учение о диагнозе в патологической анатомии, патология и факторы окружающей среды, патология, вызванная питанием, констатация смерти и др.

Учебник рассчитан на студентов-медиков всех факультетов, а также на врачей, интересующихся вопросами общей патологической анатомии.

Твердый переплет, цветные иллюстрации, 280 страниц.

---

Приобрести издание можно в интернет-магазине Лабиринт:  
<https://www.labirint.ru/books/777658/>

---